أمراض الفم

الجزأ الأول

Damascus University

وقل رب زدني علما
جامعة دمشق
Damascus University

منشورات جامعة دمشق
كلية طب الأسنان

أمراض الفم

الجزء الأول

الدكتور
محمود عبد الحق
أستاذ مساعد في قسم طب الفم

الدكتور
عمار محمود مشلح
مدرس في قسم طب الفم

جامعة دمشق : 1427 – 1428 هـ
2006 – 2007 م

وقل رب زدني علما
جامعة دمشق
Damascus University

فهرس محتويات الكتاب :

الموضوع	رقم الصفحة
المقدمة	7
تحصيل القصة المرضية	9
تقنيات الفحص	21
الفحص السريري للرأس و العنق	29
مبادئ السيطرة على الإنتان	75
اضطرابات الأسنان التطورية	93
التهاب اللب	121
أمراض اللثة و النسج الداعمة	145
بخر الفم	177
الفيتامينات و المعادن	187
الفلور	223
أكياس الحفرة الفموية	239
الآفات البيضاء و الآفات الحمراء	265
دليل المصطلحات العلمية الواردة في الكتاب	291

وقل رب زدني علما
جامعة دمشق
Damascus University

المقدمة :

يعد علم أمراض الفم اختصاصا متنوعا و عمليا و يتطلب من الاختصاصي أن يمتلك معلومات جيدة عن العلوم السنية و الطبية و العلوم الأساسية كي يتمكن من تدبير الأمراض و الآفات الكثيرة التي يمكن أن تصيب منطقة الرأس و العنق . يمكن أن تمثل هذه الأمراض و الاضطرابات تقدم مرض موضعي في الفم أو قد تكون عبارة عن تظاهرات فموية لأمراض جهازية عامة أو أنها أمراض فموية يمكن أن تؤثر في أجهزة عضوية أخرى . و بما أن اختصاص أمراض الفم يندمج مع المكونات الأساسية لعلم الأمراض و التشخيص و الوقاية و العلاج فإنه يتوجب إجراء مراجعة لهذه العلوم ، لأن متابعة التعلم في هذا المجال لا تنتهي .

إن معرفة التشخيص التفريقي للأمراض التي تصيب الفم و توفر المعرفة و الخبرة في الفحوص التشخيصية و المتابعة المستمرة للمعالجات الحديثة كلها تعد عناصر ضرورية و أساسية لتأمين عناية مثالية بالمريض .

و بناء على ذلك فقد قمنا بإعداد كتاب (أمراض الفم – الجزء الأول) لطلاب السنة الرابعة و قسمناه إلى عدة أقسام تصف و توضح عددا كبيرا من الأمراض الفموية متضمنة شرح الإمراضية و التظاهرات و هدفنا هو تمكين الطلاب من الحصول على تشخيص نهائي و تقديم المعالجة المناسبة للمريض و قد عملنا على تضمين الكتاب ما توصلت إليه آخر الأبحاث إضافة للتوضيحات و الصور.

لقد قمنا بإعداد هذا الكتاب في أمراض الفم لتبسيط تقييم المريض و فحصه و معالجته و من ثم تحسين مستوى العناية بالمريض و الوقاية من المضاعفات و الاختلاطات . نأمل أن يقوم عملنا هذا بمساعدة الطلاب الأعزاء في تحقيق هذه الأهداف ... و الله الموفق .

وقل رب زدني علما
جامعة دمشق
Damascus University

تحصيل القصة المرضية

1 - مقاربة المريض

2 - الشكوى الرئيسية

3 - القصة الطبية

4 - القصة السنية

5 - مراجعة الأجهزة العامة في الجسم

تتضمن المقاربة الفعالة للمريض الذي يحتاج إلى علاج سني الخطوات التالية :

1 - تأسيس العلاقة بين الطبيب و المريض

2 - أخذ الشكوى الرئيسية

3 - تسجيل تاريخ المرض الحالي أو سيرته

4 - تسجيل التاريخ الطبي للمريض

5 - المتابعة بالفحص السريري

و إن إتمام هذه الخطوات الخمس يزودنا بما يسمى تاريخ الحالة و المعطيات السريرية التي تضعنا أمام عدد من احتمالات التشخيص ، على اعتبار أن هذه المعطيات قد تكون متوافقة مع سير العديد من الأمراض التي يجب أن نحصل على التشخيص التفريقي منها .

و حيتما يؤسس التشخيص التفريقي فإننا نتابع في إنقاص الاحتمالات من خلال استجواب أوسع و فحص أشمل من خلال الفحوص المخبرية و الفحوص الخلوية و أخذ الخزعة و إجراء التصوير الشعاعي و الوسائل التشخيصية الأخرى ، بعد جمع كل المعطيات و المعلومات الضرورية . لذا يتوافر لدينا معلومات كافية لتحديد تشخيص معين و إذا وجدت حالات لا نستطيع فيها معرفة التشخيص المدد فإننا نلجأ إلى العلاج الدوائي التجريبي .

1- مقاربة المريض : Patient approach

إن تكوين علاقة جيدة بين الطبيب و المريض لا بد لها من أن تتصف بالثقة و الأمانة و تجعل المريض شريكا متعاونا في عملية المعالجة بدلا من أن يكون مشاهداً سلبياً .

و علينا أن نعرف بأن المريض الذي يخضع للفحص يكون خائفاً عادة فهو قد يتوقع بأنه يعاني من مرض خطير كالسرطان أو متلازمة نقص المناعة المكتسب ، و كذلك علينا أن نعلم بأن المريض الذي يعاني من الألم يكون خائفا و سريع التهيج بسبب معاناته من الألم ربما لأسابيع أو حتى أشهر دون أن يلمس أي تحسن من المعالجة ، لذا ينبغي على الطبيب أن يكون لطيفا مطمئنا و أن يعتني بالمريض بأمانة منذ بدء الفحص و يجب أن يشعر المريض بأنه أهم شخص لدى الطبيب على الأقل في الوقت المحدد الذي يقضيه مع الطبيب ، يمكن أن يرافق المريض الزوج أو صديق أو قريب لذا على الطبيب أن يشرح للمرافق رغبته في إجراء محادثة خاصة مع المريض و بأنه سيخبر المرافق بما سيظهر نتيجة الفحص إن كان ذلك لا يحرج المريض أو يزعجه ، أما في حالة الأطفال فيجب أن يبقى أحد الوالدين أو المرافق معهم .

في أيامنا هذه كثرت حالات المقاضاة في العيادات السنية خاصة حوادث الاعتداء الجنسي لذا من الحكمة أن يبقي الطبيب الباب مفتوحاً أو أن تبقى المساعدة السنية مع الطبيب في غرفة الفحص خاصة إن كان الطبيب و المريض من جنسين مختلفين ، كما يجب على الطبيب أن يتجنب المزاح و النكات و الثرثرة مع المريض ، إذ تكون مزعجة للعديد منهم .

يتم تحصيل المعلومات الأساسية بإحدى الطريقتين التاليتين :

1 - يقوم المريض بتحضير المعلومات و حفظها قبل زيارة الطبيب ، ثم في أثناء الموعد يقوم الطبيب بمراجعة هذه المعلومات و يدخل معلومات و

ملاحظات جديدة يجمعها في أثناء مقابلته للمريض .

2- يقوم الطبيب باستخلاص المعلومات خلال مقابلته للمريض و تحدد الملاحظات المهمة خلال حديثه مع المريض .

و يكون المحتوى العام واحداً في كلا الحالتين .

الأعراض عبارة عن التجربة الشخصية للمريض و كمثال عليها الألم ، عدم الراحة ، حس الاحتراق ، النمل ، الخدر ، التورم و هي عادة أول ما يسجل عند تحصيل المعلومات .

بينما تكون العلامات عبارة عن موجودات موضوعية يكتشفها الطبيب من خلال الفحص و كمثال على العلامات النبض و الضغط الدموي ، وجود كتلة ، قرحة، سحجات و تآكلات ، آفات بيضاء ، نفاطات ، تصبغات ، آفات حمراء و غيرها و عادة ما يتم تحري و كشف الآفات العلامات في أثناء مرحلة الفحص البصري و الإصغاء و الشم و جس الأنسجة .

2- الشكوى الرئيسية : Chief complaint

إن تسجيل الشكوى الرئيسية يعد الخطوة الأولى في عملية تحصيل المعلومات ، ففي هذه المرحلة نسأل المريض عن سبب مراجعته للعيادة و كل إجاباته تكون عبارة عن الأعراض .

في عيادات طب الفم يمكن ألا نجد شكوى رئيسية لدى المريض و يتم عادة اكتشاف الآفة أو المرض من قبل الطبيب أو أخصائي الصحة و حالما يتم تسجيل الأعراض يقوم الطبيب بتحديدها و توضيحها من خلال سؤال المريض عن بدء هذه الأعراض و طبيعة الشكوى و الاستمرارية و شدة هذه الأعراض و هنا نلاحظ أنه ربما لا تكون هناك شكوى واحدة و إنما عدد من الشكاوى و هذا الاستجواب يشكل ما يسمى تاريخ أو سيرة المرض الحالي و كمثال على ذلك مريض يعاني من ألم و تورم في اللثة و يذكر بأن الألم ظهر أولاً قبل أسبوع من ظهور التورم و

أن التورم ظهر منذ 3 أيام ، و هو قد يصف الألم بأنه مستمر و شديد و حاد و طاعن و مثار مثلا بالبرودة و في حالات الهدوء يكون الألم معتدلا و لكن عندما يثار يكون مؤلماً جداً .

و مثال آخر على الشكوى الرئيسية هو مريض يعاني من جفاف كبير في الفم و هذا الجفاف لوحظ أول مرة منذ 9 أشهر و خلال الشهرين الأخيرين أصبح أشد و هذا الجفاف يكون أكثر وضوحاً خلال النصف الأول من اليوم و المريض يتساءل عن كون تناوله للأدوية المضادة للكآبة يؤثر في هذه المشكلة علماً أن الجفاف قد ظهر بعد استعماله لهذه الأدوية .

و ينبغي تسجيل هذه الشكاوى العرضية كلها في وثيقة المريض ، و حينما يقوم الطبيب بتوثيق هذه المعطيات فإنه قد يكون قادراً على وضع تشخيص محتمل يتطابق مع الموجودات الشخصية و على كل حال فإن التشخيص التفريقي لا يوضع حتى نتمم جمع المعلومات .

3- القصة الطبية : Medical history

ربما يكون لدى المريض مرض جهازي عام غير الشكوى الرئيسية لذا يجب التحري عن الطفح الجلدي الذي يشاهد عند الأطفال بشكل عام و كذلك الأمراض الإنتانية كالنكاف و الحصبة و الحصبة الألمانية و الحماق و غيرها كما يجب التحري عن اللقاحات عند كل من الأطفال و البالغين و يجب السؤال فيما إذا أدخل المريض المشفى سابقاً و سبب دخوله لها و السؤال عن الإجراءات الجراحية التي تعرض لها ثم تسجيل التاريخ الدوائي القديم و الحالي للمريض و السؤال عن وجود أي تأثيرات دوائية أو تحسسية و هنا نؤكد ضرورة تسجيل كل دواء يتناوله المريض مع الجرعة و المقدار اليومي و يجب التحري عن الأدوية غير المعروفة من قبل الطبيب قبل إجراء أي معالجة للمريض ، و يجب التحري عن الناحية النفسية كالرهاب و القلق و الاكتئاب و العدائية و الذهان و القدرات العقلية و

استخدام الأدوية المضادة للاكتئاب ، كما نتحرى عن الناحية الاجتماعية و الاقتصادية كالغذاء و فقدان الوزن و البدانة و ظروف العمل و المنزل و التأمينات و الدخل الاقتصادي و الحالة الأسرية ثم نجري مراجعة للأجهزة العامة كالجهاز القلبي الوعائي و البولي و الرئوي و الغدد الصم و الجهاز العصبي و الجهاز الهيكلي و العين و الأذن و الأنف و الحنجرة و جهاز الهضم و الكبد و الدم و الجهاز البولي التناسلي و الجلد و الجهاز المناعي .

4- القصة السنية : Dental history

تتضمن القصة المرضية السنية التحري عن وجود تجربة نخرية سابقة أو إجراءات ترميمية أو أمراض النسج حول السنية أو معالجة تقويمية أو إجراءات جراحية فموية سابقة و يتم تسجيل الحالة الصحية الفموية لدى المريض و العادات المختلفة كالتدخين أو تعاطي التبغ غير المدخن أو الصرير أو الكز على الأسنان و سؤال المريض عن تفريش الأسنان و استخدام الخيوط السنية و المضامض المطهرة ، كما يجب السؤال عن الحالة النفسية و الاجتماعية لما لها من علاقة مع الصحة الفموية و أمراض الغشاء المخاطي الفموي و الألم الوجهي و يجب ملاحظة وجود القلق و الرهاب من العلاج السني و حاجة المريض إلى استشارة طبيب الأمراض النفسية فالملاحظة الدقيقة في أثناء المقابلة و الفحص قد توجهنا إلى إمكانية إصابة المريض بمشاكل نفسية خطيرة.

يجب السؤال عن تعاطي العقاقير و الأدوية الممنوعة بشكل مباشر و دون خجل مع التأكيد على أن هذه الأدوية قد تؤثر في المعالجة التي سيعتمدها الطبيب أخيراً و هذا يعد أمراً مهما خاصة عند المرضى الذين لديهم شكوى رئيسية تتعلق بالألم ، و علينا الانتباه للمريض فقد يكون مدعياً للمرض و قد يطلب الأدوية المخدرة و الأدوية المنومة كما أنه قد يكون تعافى من الإدمان و لا يريد التعرض للأدوية المخدرة .

و لا بد من إيلاء أهمية كبيرة للتداخلات الدوائية و السؤال عن الإدمان على الكحول ، لأن الدرجات الشديدة من الإدمان قد يرافقها إصابة مزمنة في الكبد و يصبح المريض عندها مؤهباً للنزف .

و كذلك لا بد من تقييم النظام و العادات الغذائية التي يتبعها المريض على الرغم من كون العوز الغذائي نادر الحدوث عند سكان الدول الصناعية و من ثم علينا التركيز على كمية السكر التي يتناولها المريض و السؤال عن جفاف الفم لأنه ذو أهمية تشخيصية .

و لا ننسى مناقشة الاعتبارات الاجتماعية و الاقتصادية مع المريض منذ البداية و كيفية دفع تكاليف كل جلسة و يجب مناقشة خطة المعالجة و خيارات التكلفة ، على أن يتم ذلك بصراحة و وضوح مع المريض .

5- مراجعة الأجهزة العامة للجسم : Review of systems

إن الفحص الأخير في مراحل تحصيل التاريخ الطبي هو مراجعة أجهزة الجسم، إذ يلزمنا إجراء الاستجواب لتحري وجود أي مرض جهازي غير معروف من قبل المريض فالمرضى الذين يطلبون المعالجة السنية قد يكون مضى عليهم سنوات دون مراجعة طبيب للفحص العام ، و من الضروري أن يكون طبيب الأسنان ملماً بالأعراض و العلامات الخاصة بالأمراض الجهازية العامة ، فحينما يشك بحالة ما فلا بد من تحويل المريض مباشرة للاختصاصي و اتخاذ الاحتياطات اللازمة لحماية المريض ، و يتوجب على المريض توجيه أسئلة معينة ذات صلة مع كل جهاز من الأجهزة الرئيسية في الجسم فنبدأ **بالجهاز القلبي الوعائي** حيث يجب على طبيب الأسنان أن يسجل وجود الأمراض القلبية الوعائية الولادية أو المكتسبة و الأسئلة تكون حول وجود اضطرابات صمامية أو اضطرابات ولادية في الأوعية الكبيرة أو الحاجز القلبي و خاصة تلك التي تؤدي إلى نفخات قلبية ، و هنا علينا التحري عن عدم الكفاءة الصمامية أو التضيقات و يتم ذلك بشكل خاص في حال

وجود تجرثم جرثومي فموي كامن (بؤر انتانية) ، إذ تعد إصابة القلب الرئوية أهم ما يتحرى عنه الطبيب ، و يعد التصلب العصيدي و الأمراض السادة الوعائية و وجود خراجات تحويلية أو رأب وعائي تاجي أو أم دم أو قصة ارتفاع في الضغط الشرياني حالات ذات علاقة مع المداخلات السنية ، كما يطلب السؤال عن حدوث صعوبة في التنفس بعد صعود الدرج و عدد الوسائد (ثلاثة أو أكثر) التي يضعها تحت رأسه ليستطيع النوم ، و هذا يدل على حدوث قصور قلب احتقاني عند المريض ، و خلال المقابلة أو جلسة الفحص يمكن أن نلاحظ وجود وذمة الكاحل ، و بالفحص يمكن أن نتحرى عن توسع الوريد الوداجي و هي أيضاً دلائل على قصور القلب الاحتقاني .

يمكن التحري عن آفات التصلب العصيدي في الشريان السباتي بالتصوير الشعاعي البانورامي إضافة لأم الدم التي تحوي تكلس يعطي كثافة كافية لتظهر في التصوير الشعاعي ، و يمكن أن نتحرى عن الحالة القلبية من خلال فحص العلامات الحيوية .

و نتحرى أيضاً عن **أمراض الجهاز البولي** كالاضطرابات الولادية ، التهاب كبيبات الكلية ، التهاب الكلية و الحويضة و التحصي ، وجميعها يمكن أن تنتهي في مراحلها الأخيرة بالفشل الكلوي (القصور الكلوي) فالمرضى الذين يعانون من مراحل متأخرة من الأمراض الكلوية يمكن أن يخضعوا للديال الدموي أو الصفاقي أو (الكلية الصناعية) و تعد البيلة الدموية و البوال (كثرة التبول) و انقطاع البول علامات على أمراض الجهاز البولي . و في حالات تشكل الحصيات في الكلية يمكن أن نلاحظ وجود ألم في الخاصرة . وجود أي من هذه العلامات أو الأعراض يجب تسجيله و متابعته في حال عدم مراجعة المريض للطبيب الاختصاصي مباشرة . هذا و تعد عمليات زرع الكلية شائعة كثيراً هذه الأيام و المرضى الذين خضعوا لهذه العمليات ينبغي عليهم تناول الأدوية الكابتة للمناعة

مثل البريدنيزون و السيكلوسبورينات لمدة عام بعد عملية الزرع .

يمكن أن تؤثر **أمراض جهاز التنفس** (و من بينها آفات الطرق التنفسية العلوية) في المعالجة السنية خاصة في حالات انسداد و إعاقة الطرق التنفسية . و تتميز أمراض الطرق التنفسية العلوية (الحنجرة و أقنية الجيوب الأنفية) بترافقها مع آفات في العين أو الأذن أو الأنف أو البلعوم و المرضى الذين يخضعون لتخدير استنشاقي أو حتى تركين واع من أجل تلقي معالجة سنية قد يتعرضون لخطر كبير على حياتهم في حال إصابتهم بالربو أو الأمراض الرئوية السادة المزمنة . و عادة ما يستخدم مرضى الربو أدوية موسعة للقصبات و أجهزة استنشاقية ، كما أن وجود قصة لإصابة خمجية رئوية كالسل أو عدوى فطرية أو ذات الرئة تظهر وجود خطر عدم القدرة على السيطرة على الإنتان ، و كذلك إعاقة للطرق التنفسية بسبب وجود أورام حبيبية رئوية أو التليف التالي للإنتان أو السعال المزمن أو ضيق التنفس أو نفث الدم (بصق الدم) .

يعد الداء السكري أكثر **أمراض الغدد الصم** شيوعاً و قد تترافق الحالات غير المشخصة مع تظاهرات فموية أو علامات مبكرة تتضمن ما يلي : العطش – البوال – فرط التنفس . يمكن أن يصيب الداء السكري الأعمار الصغيرة و يكون معتمداً على الأنسولين أو أنه يصيب الأعمار الكبيرة (البالغين) و غالباً ما يكون غير معتمد على الأنسولين و يترافق هذا الداء مع بعض الاختلاطات كالاعتلال الوعائي و اعتلال عصبي و حالات الحماض الكيتوني و تأخر شفاء الجروح .

يمكن أن يؤثر فرط نشاط أو نقص نشاط الغدة الدرقية و الغدد الكظرية في المعالجات السنية، لأن المرضى المصابين بفرط نشاط الدرق عادة ما يكونون عصبيين و قلقين و نلاحظ لديهم جحوظ العينين على حين أن المصابين بقصور نشاط الدرق يتميزون بحدوث الوسن أو النوام و وذمة الوجه.

يتميز قصور نشاط الغدة الكظرية بتصبغات منتشرة على الجلد و انخفاض

الضغط الدموي و سكر الدم على حين أن المرضى المصابين بفرط نشاط الغدة الكظرية يظهرون ما يسمى (سحنة البدر) و زيادة النسيج الشحمي على القسم العلوي من الظهر . و يمكن أن نجد تظاهرات ضمن الفم و الفكين للاعتلالات الصماوية في الغدد جارات الدرق ، إذ إن فرط نشاط جارات الدرق يمكن أن يرافقه تغيرات شعاعية و يشتكي المرضى من مغص بطني و تشوهات عظمية و حصيات كلوية تحدث بسبب فرط الكالسيوم .

تصيب **الاضطرابات العصبية** كلا من الأعصاب المحيطية و النخاع الشوكي و الدماغ و من الأمراض التي تصيب هذا الجهاز الشلل و تقلصات تشنجية و خدر و تشوش الحس و اضطرابات في الذاكرة و غيرها من الاضطرابات التي تصيب العواطف و التفكير و معظم هذه الأمراض التي تؤثر في النشاط العصبي تكون إنتانية و بعضها يكون تنكسياً ، ربما يعود نقص التقلص العضلي إلى منشأ عصبي أو أنه ناتج عن مرض عضلي أساسي كالحثل العضلي . أما الأمراض التي تصيب العظام و المفاصل فهي تسبب تشوهات بنائية في الأطراف و الفقرات و ربما في الفكين ، فالداء الرثوي الذي يصيب جميع المفاصل يمكن أن يصيب أحياناً المفصل الفكي الصدغي .

تتضمن **أمراض الرأس و العنق** التي تصيب المناطق خارج الحفرة الفموية (أمراض الجهاز الأنفي الجيبي و الحلق و القسم السفلي من البلعوم و البلعوم الأنفي و العينين و الأذنين و المجاري التنفسية الأنفية) . و تتضمن العلامات و الأعراض التي تدل على وجود اضطرابات في العينين نقص الرؤية و الشفع (ازدواجية الرؤية) و اضطرابات الحقل البصري و شلل عضلات العين و الأمراض المخاطية التي تصيب الملتحمة . أما الأمراض التي تصيب الأذن فهي السرطانات على حساب الأذن الخارجية و إنتانات و أورام الأذن الوسطى مع وجود تأذي في غشاء الطبل و اضطرابات الأذن الداخلية التي تؤثر في التوازن و

حدة السمع و حدوث الطنين . و تتضمن الأعراض التي نلاحظها عند الإصابة بآفات الطرق التنفسية العلوية الرعاف و الاحتقان الأنفي و الخنة الأنفية و بحة الصوت و الخدر في النسج الوجهية و يمكن أن يحدث أيضا الألم و الاعتلالات العقدية اللمفاوية .

يتألف **الجهاز المعدي المعوي** من المري و المعدة و الأعضاء الهضمية المرفقة أما الأعراض التي نجدها في حال إصابة هذا الجهاز فتتضمن ألما في البطن و تحت القص و إسهالا و إمساكا و قيء الدم و برازا شاحبا و برازا أسود و التوسعات .

تتميز أمراض الكبد بحدوث ضخامة في الربع العلوي الأيمن (ضخامة الكبد) و حدوث اليرقان مع أو بدون حدوث حمى . و تسبب أمراض الجهاز الصفراوي ألما في البطن العلوي و مغصا و يرقانا و أعراض سوء الامتصاص .

يتكون **الجهاز الدموي** من الأنسجة المشكلة للدم و تصنف أمراضه بأمراض الكريات الحمر و البيض و الصفيحات و ينضم التخثر إلى هذا الجهاز . و يجب أن نلاحظ وجود قصة فقر دم أو كثرة الحمر أو ابيضاض الدم أو اللمفوما أو ورم نقيوي أو قلة البيض أو قلة الصفيحات و اضطرابات النزف المكتسبة الوراثية . و لا بد من ملاحظة علامات الأمراض الدموية كالنمشات أو الكدمات أو النزف اللثوي و النزف المفصلي و الشحوب و الألم العظمي و الوسن و النعاس .

تختلف مراجعة **الجهاز البولي التناسلي** بين الذكور و الإناث ، إذ تكون إنتانات الجهاز البولي شائعة بين الإناث . و من ثم فإن الأمراض التي تصيب الجهاز التناسلي الأنثوي هي الأمراض المنتقلة بالجنس بالإضافة إلى الأمراض العنقية و الرحمية و المبيضية . و تتضمن الأعراض الشائعة اضطرابات الطمث و انقطاع الطمث و سيلانا مهبليا و ألما تناسليا و علامات التذكير و علامات و أعراض بطنية سفلية. يجب السؤال عن كون المريضة حاملا أو لا و عن مدة الحمل في

حال وجوده . و تتضمن أمراض الجهاز البولي التناسلي الذكري أمراض البروستات ، و هي التي تتميز بحدوث حصر البول و الأمراض المنتقلة بالجنس و الألم و السيلان و حس حرقة و أمراض الخصية .و لا بد من أن تتم مراجعة أمراض الجهاز البولي العلوي كالتحصي و التهاب الكلية و الحويضة و التهاب كبيبات الكلية لعلاقتها مع الأمراض الكلوية ، إذ يمكن أن نلاحظ الألم و سيلان الاحليل و آفات في الأعضاء التناسلية الخارجية .

إن العديد من **الأمراض الجلدية** يمكن أن يترافق مع تظاهرات فموية و هي تسمى (الأمراض المخاطية الجلدية) ، و لا بد من معرفة وجود معالجات سابقة للسرطان شائك الخلايا و الورم القتاميني و من ثم السؤال عن وجود أمراض جلدية مزمنة كتشكل القشور (التقشرية و الفقاعية) أو الإصابة بالعد أو حب الشباب خاصة تلك الحالات المترافقة بمعالجة طويلة الأمد بالتتراسكلين. إن الصدر هو من الأعضاء الملحقة بالجلد و أي مرض يصيب الجلد كالسرطان يمكن أن يصيب هذا الجزء ، في حال ملاحظة آفات جلدية غير مشخصة يفضل استشارة طبيب الجلدية .

يمكن أن يصاب **الجهاز المناعي** بالعديد من الأمراض كابيضاض الدم و اللمفوما و يمكن أن يتأثر بالمعالجات الكيمياوية للسرطانات الجهازية أو عند عمليات زرع الأعضاء أو من خلال إصابة الإنسان بفيروس نقص المناعة البشري HIV و مع تقدم العمر ، و فيما يتعلق بالإصابة بنقص المناعة المكتسب يجب أن يسأل المريض عن عوامل الخطورة و أن يسأل فيما إذا كان إيجابيا و عن علامات الحالة المناعية كتعداد CD4 .

في المراحل المبكرة من جمع المعلومات و المعطيات يجب ملاحظة وجود **التحسس الدوائي** ، وكذلك علينا مراجعة هذا الأمر أو التعرف إلى مواد تحسسية أخرى و في هذا القسم يجب تسجيل الإصابة بالإمراض المناعية الذاتية كالذئبة

الحمامية .

وعند التعامل مع مريض لديه حالة صحية مهمة مع حالات إعاقة فإنه يجب استشارة الاختصاصي المعالج لهذا المريض و يمكن أن تتم مثل هذه الاستشارات من خلال الهاتف أو بوساطة طلب مكتوب .

قبل الاستجواب و الحصول على المعلومات من طبيب آخر يجب على المريض أن يوقع تصريح مكتوب بيده و هذا يعد ضرورياً خاصة في حال الحاجة إلى مصادر أو معطيات سريرية مخبرية و شعاعية من طبيب آخر .

و عندما ننتهي من تحصيل القصة المرضية يجب تلخيص التفاصيل البارزة أو أية محاذير علاجية مهمة و التي قد تؤدي إلى حالات طارئة أو خطورات طبية.

المرحلة التالية من تحصيل المعطيات ستكون بإجراء الفحص السريري .

تقنيات الفحص

إن تقنيات الفحص الأساسية مفيدة في تقييم المريض و العضو المفحوص و النسج و هي تتضمن :

1- التأمل 2- الجس 3- الفحص بالشفوفية 4- السبر 5- القرع 6- الإصغاء 7- السحب أو البزل 8- تقييم الوظيفة

1- التأمل visual - inspection :

هو مراقبة جهازية و منظمة فهو يبدأ من لحظة بدء مقاربة الطبيب مع المريض و مع بداية الفحص السريري ثم يصبح التأمل أكثر دقة و تفصيلا . و لضمان تأمل جيد و كامل لا بد من الاستعانة بضوء جيد و هذا يتحقق باستخدام منبع ضوئي جيد و مرآة سنية تعكس الضوء باتجاه المناطق المعتمة من الفم أو استخدام منبع ضوئي داخل فموي ، إن العناصر المفحوصة يجب أن تكون مكشوفة تماما و غير مغطاة بأية مادة كما أن كل المواد القابلة للحركة و الإزالة يجب إزالتها لتحقيق فحص سني دقيق مثل العدسات العينية – الأسنان الصناعية المتحركة . ونحن نضطر لذلك للفحص الدقيق لهذه الأجزاء و كذلك للمناطق المحيطة بها فمثلا نحتاج لرفع الجفن و تحريكه لفحص ملتحمة العين و تحريك اللسان لفحص الفم أرضا و سقفا .

إن تأمل الجلد و الأغشية المخاطية يعطينا معلومات عن تغيرات اللون و الجفاف و الوذمة كما أن التأمل يعطينا فكرة ما عن التغيرات الشكلية مثل الشكل و التناظر و التشوه و التورم كما أنه يساعد في تقييم وظيفة أي عضو من الجسم و ذلك بمراقبته و هو يعمل كالعين و العضلات و المفاصل ، كما يفيد أيضا في استخدام بعض الأدوات المساعدة مثل المسطرة و الأصابع في تقييم الأعضاء مثل جحوظ العينين و وظيفة الفك السفلي .

إن استخدام بعض المنابع الضوئية الخاصة مفيد في تقييم الجيوب الفكية و الجبهية لمعرفة وجود أية كتل أو سوائل داخلها و كذلك لتقييم النخر السني الملاصق ، كما يمكن استخدام الأشعة فوق البنفسجية لكشف التألق الضيائي في حالات اصطباغ الأسنان بسبب التتراسكلين .

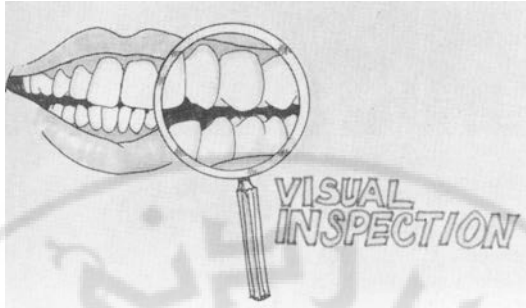

2- الفحص بالشفوفية diascopy :

عبارة عن تقنية فحص خاصة تتضمن ضغط الآفات الظاهرة بوساطة شريحة زجاجية و الهدف الرئيسي من هذا الفحص تمييز الآفات ذات اللون الأحمر أنها من طبيعة وعائية أو لسبب آخر فإذا كانت ذات طبيعة وعائية فإن تدفق الدم سوف يتوقف بعملية الضغط ثم يعود ثانية بعد تحرير الآفة من ذلك الضغط أما إذا لم تبيض هذه الآفة باستخدام الضغط فإن ذلك يعني أنها من طبيعة أخرى غير وعائية مثل الوحمات و الوشم و التصبغات ...

3- الجس palpation :

و هو الشعور بقوام و تركيب الآفة أو العضو المفحوص كما أنه يعطي تفاصيل إضافية أكثر عن التراكيب التي يتم فحصها من خلال التأمل أو تلك التي لا يمكن تأملها و مشاهدتها و هذه التفاصيل منها: البنية و الأبعاد و القوام و الحرارة و قليلا عن الوظيفة ، يفضل فحص النسج أو البنية باستخدام جس لطيف برؤوس الأصابع ، إذ يقوم الطبيب الفاحص بتحديد سطح الكتلة هل هو أملس أم خشن ؟

إن تحديد أبعاد أي آفة قد لا يكون سهلا بالتأمل وحده ،فبعض الآفات لها عمق داخلي ضمن النسج ، لذلك يساعد الجس في تحديد عمق الآفة ، و في تحديد حوافها و حدودها و علاقتها مع الجوار و العمق .

إن القوام يتحدد أو يعرف بقابلية الآفة للضغط حيث توصف العقد اللمفاوية بأنها طرية أو مرتشحة و من المفيد الإشارة إلى أن كلا من القوام و الأبعاد يتم تقييمها بضغط الآفة المفحوصة باتجاه العمق و كذلك باتجاه البنى المجاورة لتحديد علاقتها معها ، كما أن القوام يمكن تحديده بحصر الآفة المفحوصة بين أصبعين من أصابع الفاحص هما الإبهام و السبابة و هذا يعرف بالجس ثنائي الإصبع، و هناك الجس ثلاثي الأصابع و الطريقة الثالثة هي الجس ثنائي اليد و يعني استخدام أصابع اليدين معا و حصر الآفة بينهم . و المثال على ذلك جس العقدة تحت الفك باستخدام سبابة إحدى اليدين داخل الفم و اليد الأخرى خارجه .

إن تغييرات الحرارة أفضل ما يتم تقييمها باستخدام الوجه الطري للأصابع و ذلك لان جلد تلك المنطقة رقيق .

يمكن بالجس أن نتحرى نبضان بعض الآفات الوعائية و حركات الأسنان ضمن تجويفها .

4- السبر probing :

و هو الجس باستخدام أداة ما و هي واحدة من أكثر التقنيات التشخيصية أهمية في مجال طب الأسنان هذه الأيام ، يتم سبر الأسنان لكشف النخر باستخدام المسبر و يستخدم المسبر اللثوي لقياس عمق الجيوب حول السنية ، و

يستخدم مسبار الأقنية الدمعية في فحص أقنية الغدد اللعابية ، كما يمكن سبر الناسور لمعرفة منشئه و كذلك للتمييز كونه ناشئا عن سبب إنتاني أو خراج أو أي سبب آخر و يتم ذلك باستخدام مسبر خاص .



5- القرع percussion :

هو التكنيك الذي يتم فيه قرع الأنسجة باستخدام رؤوس الأصابع أو باستخدام آلة خاصة ، إذ يستمع الفاحص للصوت الناشئ عن ذلك كما ينتبه لارتكاس المريض .

خارج تجويف الفم فيستخدم القرع لتحديد وجود الإيلام فوق الجيوب الفكية و الجبهية أما داخل تجويف الفم يستخدم لتقييم الأسنان باستخدام المرآة التي يستعملها أطباء الأسنان عادة .

قد يسبب القرع حدوث الألم في المناطق الملتهبة حول السن

إن التصاق الأسنان يسبب تغيرا في الصوت الناجم عن القرع

إن وجود سوء في إطباق الأسنان يمكن تحديده بقرع أسنان الفك السفلي مقابل أسنان الفك العلوي



6- الإصغاء auscultation :

هو عملية الاستماع إلى الأصوات الموجودة داخل الجسم و ليس بالضرورة أن يحتاج الفاحص خلاله لسماعة طبية ، لأنه يمكن للفاحص أن يستمع إلى أصوات مثل الوزيز – طقة المفصل – أصوات الأسنان الاصطناعية .

السماعة الطبية مفيدة في عملية الإصغاء ، و لكل سماعة وجهان الوجه الأول هو الحجاب و هو يمكننا من سماع الأصوات العالية التواتر أما الوجه الثاني فهو القمع و هو يفحص الأصوات منخفضة التواتر .

أغلب الأصوات التي تهم طبيب الأسنان من النوع عالي التواتر ، مثل الفرقعة في مناطق المفاصل و النفخات فوق المناطق المغطية للأوعية الدموية ، و في بعض الأحيان يمكن كشف كسر خطي في الفك السفلي من خلال القرع و الإصغاء حيث يتم تثبيت السماعة الطبية الحجاب على وجه الفك السفلي و يتم قرع الجانب الآخر من الفك بأصابع اليد .

إن أحد أهم استخدامات السماعة الطبية هو مراقبة الضغط الشرياني .

7- السحب أو البزل aspiration :

و يعني سحب السوائل من أي جوف في الجسم و قد يكون هذا الجوف موجودا ضمن النسج الرخوة أو ضمن مادة عظمية و عندما لا نتمكن من سحب أي شيء من الجوف فإنه يتوجب علينا تحريك الإبرة المستخدمة يمينا و يسارا ، و في عدة اتجاهات لكي نتمكن من الحصول على المادة الموجودة داخل هذا الجوف . و في حالات الآفات الصلبة لا يمكن شفط أي شيء و كذلك الأمر في حالات الصمات الهوائية حين لا يتمكن الفاحص من سحب أي مادة و قد يظهر ضمن إبرة الشفط مادة قليلة ملوثة بالدم .

إن ظهور القيح بعد عملية السحب يدل على وجود حالة إلتهابية (خراج مثلا)، و يمكن استخدام المادة المسحوبة للزرع و التحسس و تحديد العامل الممرض و كذلك العلاج المناسب .

إن سحب عدة مليمترات من الدم بسهولة و يسر يدعو إلى الشك بوجود ورم وعائي أما إذا كان تدفق الدم داخل جوف الإبرة التي نستخدمها للشفط شديدا و قويا فإن ذلك يدعو إلى الشك بوجود تسرب شرياني وريدي . و في هذه الحالات يصعب علينا الحصول على إرقاء جيد في نقطة دخول الإبرة .

إن عملية الشفط تجري بشكل روتيني قبل إعطاء أي مخدر موضعي إلا أنها تجرى بشكل أفضل تحت تأثير مخدر موضعي ، إذ يمكننا استخدام إبرة ذات قياس كبير 16 – 20 لأن الإبرة ذات القياس الصغير قد تكسر أو تلتوي . و إذا كانت المادة المسحوبة لزجة القوام أصبح من الصعب السحب بإبرة صغيرة .



8- تقييم الوظيفة Evaluation of function :

إن العديد من الوظائف يجب تقييمها خلال فحص الرأس و العنق مثلا :

إن نقص إنتاج الدمع يترافق مع استخدام بعض الأدوية / داء جوغرن و الداء الرثياني و التقدم بالعمر / يحدث زيادة إفراز الدمع نتيجة انسداد القناة الدمعية الأنفية ، و عدم القدرة على إغماض العين ، شلل بل ، و إن تقييم إفراز و إفراغ الدمع يتم بمراقبة العين و فحصها ، إضافة إلى استخدام اختبار Schivmer .

يمكن تقييم الغدد اللعابية إلى حد ما عن طريق الجس فعند جس غدة لعابية يجب مراقبة فوهة قناة تلك الغدة ، إذ تلاحظ المادة المفرزة كما و لونا و كثافة . و إضافة لذلك يجب فحص اللعاب لمعرفة وجود القيح و كذلك شدة لزوجته . ثم إن تدفق اللعاب من خلال قناة لعابية صغيرة أو إضافية يتم تقييمه بقلب الشفة و تجفيف الغشاء المخاطي و من ثم مراقبة اللعاب الجديد المتشكل

إن اللسان هو العضو الخاص بالذوق و يتم تقييم وظيفته و فحصها باستخدام محلول ملحي أو غيره

و يجب أن يكون اللسان سليما خاليا من الأمراض و كذلك كل من الأسنان و المناطق المحيطة بها و البلعوم و الغشاء المخاطي الخاص بالبلعوم ، إضافة إلى إمكانية الحصول على إطباق كامل للأسنان. و ذلك كله للحصول على عملية مضغ جيدة ، على الرغم من أنه قد تكون بعض هذه البنى غير سليمة تماما فلا تتأثر عملية المضغ بشكل كبير على حين قد تتأثر عملية المضغ بوجود بعض الآفات مثل تحدد حركة الفك – ألم فكي – صعوبة بلع – وجود ألم في أثناء البلع ....

في بعض الحالات الخاصة : شلل بل – سرطان الغدة النكفية – أورام الفك قد تحدث بعض الأعراض العصبية مثل الشلل و الاضطراب الحسي و بالتالي في مثل هذه الحالات يكون من الضروري تقييم الوظيفة العصبية بشكل جيد ..

الفحص السريري للرأس و العنق

PHYSICAL DIAGNOSIS OF THE HEAD AND NECK

- **العلامات الحيوية**
- **الشعر وجلد الوجه**
- **العين الخارجية**
- **الأذن**
- **الحفرة الفموية والبلعوم الفموي**
- **الغدد اللعابية**
- **الحفرة الأنفية والبلعوم الأنفي**
- **الحلق**
- **العنق**
- **جس العضلات و المضض**
- **المفصل الفكي الصدغي**
- **الأعصاب القحفية**

بعد الانتهاء من تسجيل تاريخ الحالة نتابع الإجراءات التشخيصية بالفحص السريري لتقييم هؤلاء المرضى ذوي الشكاوى المتعلقة بمشاكل طب الفم و فحصهم .هذا الفحص يتطلب تقييم العلامات الحيوية والفحص السريري لنسج منطقة الرأس والعنق متضمنة المناطق التشريحية المذكورة في مخطط البحث السابق . تجرى فحوص المعاينة البصرية والجس والتسمع أو الإصغاء لنسج الرأس والعنق وفق تسلسل معين ، وخلال هذا الإجراء نقوم بتسجيل الشذوذات والآفات في وثيقة المريض. ويمكن أن يدعم تسجيل هذه الاضطرابات بإجراء التصوير السريري والأشكال الأخرى من التصوير متضمنة الصور الشعاعية

والتصوير المحوسب (CT) والتصوير بالرنين المغناطيسي (MRI))

والتصوير بالأموا ج الصوتية وأيضا تدعم باستخدام الوسائل الالكترونية في التوصيل و الإصغاء .

*الجدول الآتي يبين مجموعة الأمراض التي يجب أن نتحرى عنها خلال الفحص السريري :(آفات الجلد والشعر وفروة الرأس،الغشاء المخاطي للعين والفم والحفرة الأنفية والحلق التي يمكن أن تكون مرئية)

– ملاحظة :الرؤية يمكن أن تكون مباشرة أو غير مباشرة باستخدام المرآة .

الفحص السريري للرأس و العنق

الشعر	**فقدان الشعر – آفات فروة الرأس**
الجلد	**التقشر–الطفح الوردي – التوسع الوعائي – التصبغات – التقرحات –الفقاعات – الحويصلات – الأورام**
الغشاء المخاطي	**البقع البيضاء – البقع الحمراء – الاصطباغات – التوسع الوعائي –التقرحات – الندبات –الحويصلات – سوء التقرن – الأورام**
النسج العميقة	**كتل رخوة متحركة – كتل صلبة متحركة –كتل صلبة ثابتة – النبضان**
القحف الوجهي	**عدم التناظر –الضخامة العظمية –الشقوق**
المفصل الفكي الصدغي	**طريق الفتح (مسار الفتح) – تحدد الفتحة – الفرقعة – الطقة المفصلية**
غشاء الطبل	**الاحمرار – التحدب – الانثقاب – الابيضاض**
التعصيب	**فرط الحساسية – تشوش الحس والتنميل – لعجز الحركي – عجز حاسة معينة**

*جدول يبين إجراءات الفحص السريري التخصصية القياسية :

الفحص السريري القياسي	**العلامات الحيوية – جلد الوجه – الغدد اللعابية الرئيسية والعنق – نسج الفم الرخوة – النسج السنية الصلبة – الفحص حول السني**
المريض الذي يعاني من ألم في الفكين أو المفصل الفكي الصدغي	**الأعصاب القحفية –الفحص الأذني – جس العضلات**
المريض الذي يعاني من تضخم اوألم في الغدد اللعابية	**الأعصاب القحفية – تدفق اللعاب**
تقصي سرطان الأغشية الشاملة للرأس والعنق	**الحفرة الفموية – الغدد اللعابية – العنق – الحفرةالأنفية –البلعوم الأنفي – الحلق**
المريض الذي لديه إصابات نزفية أو فر فرية	**زمن النزف – زمن التخثر**

تتطلب رؤية المناطق المصابة أدوات خاصة مثل منظار الأذن – منظار العين – منظار البلعوم الأنفي– الألياف البصرية – منظار الحنجرة .

يتم تحري كتل النسج العميقة عادة بالجس ، ويمكننا استخدام السماعة للإصغاء وتقييم الشريان السباتي والمفصل الفكي الصدغي والحلق .

هذا وإن العناصر الرئيسية في الفحص السريري في طب الأسنان هي الآتية :

1– فحص وتسجيل العلامات الحيوية .

2– تقييم جلد الوجه .

3- فحص الغدد اللعابية الرئيسية وفحص العنق.

4- فحص نسج الفم الرخوة .

5- الفحص السني .

6- فحص النسج حول السنية .

إن إجراءات الفحص الأخرى المذكورة في هذا المقطع تكون من أجل أهداف أو أغراض خاصة . الجدول السابق يبين الخطوط الرئيسية لاستطبابات إجراءات الفحص السريري المتخصصة.

نستخدم صينية أدوات خاصة للفحص السريري حيث لدينا :

A- صينية أدوات الفحص الرئيسية (منظار الأذن - سماعة - شاش - مرآة - مسبر - مسبر لثوي) B - صينية فحص الرأس و العنق (ألياف بصرية - منبع ضوئي - منظار الحلق- منظار الأذن - منظار العين - مرآة البلعوم الأنفي) C - صينية أدوات اخذ الخزعة (سيرنغ تخدير - أدوات الثقب - مشرط - مقص- ملقط - أدوات الخياطة .)

لعلامات الحيوية :

إن الطور الأول من الفحص السريري يكون بتقيي م العلامات الحيوية التي تتضمن معدل التنفس ومعدل ضربات القلب وضغط الدم و فحصها ،كما يتم تحري الطول و الوزن وحرارة الجسم منذ البداية .

ومن الضروري تأسيس علاقة وثيقة بين الطبيب والمريض وأن نأخذ وقتا كافيا لمناقشة المريض بما يستلزمه الفحص السريري .

التنفس :

يحدد معدل التنفس بالجلوس أمام المريض الجالس على كرسي الأسنان أو الوقوف خلفه ومراقبة صدر المريض و عد المرات التي يرتفع وينخفض فيها الصدر خلال30ثانية ثم ضرب هذا العدد بـ 2. وإن معدل التنفس الطبيعي يتراوح بين 12–15 مرة بالدقيقة.

يحدث تسرع التنفس (hyperpnea) في حالات حموضة الدم والأنسجة (acidosis) عندما تحدث زيادة في استنشاق أكسيد الكربون ، إذ يحدث هذا التسرع في التنفس كعملية فيزيولوجية معاوضة لزيادة PH الدم . ويمكن أن نشاهد التنفس السريع السطحي وتهيج التنفس (tachypnea) أو تسرعه عند المريض القلق.

ملاحظة: ينتج لدينا استقلاب قلوي في حال نقص معدل التنفس .

النبض :

يقدر معدل نبضان القلب والنظم القلبي وقوة الضربات بوساطة فحص وتقييم نبض الشريان الكعبري (radial artery) أو نبض الشريان السبا تي (carotid artery) .

إن قياس معدل النبض و النظم القلبي يكون خارجيا أو ظاهريا وسهل التعلم بينما قياس قوة النبض يكون داخليا أو باطنيا ويمكن أن نتعلمه بعد فحص النبض لمرات عديدة و تقييمه .

للقيام بهذه الفحوصات للوظيفة القلبية يمكن أن نستخدم طرق إصبعية :
فمن أجل النبض السباتي نضع الإصبعين الأولين تماماً أمام العضلة القصية الخشائية خلف الحلق وتحت زاوية الفك السفلي في منطقة بصلة الشريان السباتي حيث نطبق ضغطا خفيفا فقط حتى نشعر بالنبضان – إن زيادة النسيج الشحمي في القسم الأمامي والوحشي من العنق عند المريض سوف يمنع الفحص الدقيق الحقيقي و يعيقه ، وهنا يكون من الحكمة أن نحاول قياس النبض الكعبري والذي ينجز بوضع الإصبعين الأولين في الانخفاض البسيط الذي يشكله الانضغاط النسيجي بين الكعبرة و الأوتار الثانية المتوضعة على الاتجاه البطني للمعصم بشكل ملاصق لراحة الإبهام حيث نطبق ضغطا بسيطا حتى نشعر بالنبض .
معدل نبضات القلب : يحدد بعد الضربات خلال 15 ثانية وضربها بالعدد 4 وإن المعدل الطبيعي لضربات القلب بين 60–80 ضربة بالدقيقة .
يصادف بطء القلب (bradycardia) عند الأشخاص الرياضيين بشكل طبيعي ويمكن أن يكون مرضيا بينما نجد تسرع القلب (TACHYCARDIA) عند الأشخاص القلقين والأشخاص ذوي الأمراض الإستقلابية والقلبية المختلفة .
يتم فحص النظم القلبي (RHYTHAM) بعد أو في أثناء أخذ معدل النبض ، ويجب أن يكون النبض الطبيعي مستقرا وبفواصل متساوية بين النبضات .
هذا وتدل النبضات السريعة المتبوعة بفترات استرخاء على اضطرا با ت التروية القلبية كالتي تحدث في نقص التروية العضلية القلبية والتهاب عضلة القلب أو التي تحدث في الاضطرابات الاستقلابية المختلفة .
يعد قياس قوة النبض كما ذكرنا سابقاً قياسا شخصيا والذي يتعلم بعد الجس المتكرر للشريان السباتي أو الكعبري على العديد من المرضى .
يشير النبض القوي إلى نتاج قلبي عال ، بينما يصادف النبض الضعيف خلال

التقلص أو الانقباض الضعيف.

وضع الأصابع فوق الشريان السباتي

وضع الإصبع لتحديد النبض الكعبري

ضغط الدم و حرارة الجسم :

إن قياس ضغط الدم يعني قياس الضغط داخل الشرايين في أثناء التقلص القلبي (انقباض القلب) و تقلص الشرايين و في أثناء استرخاء القلب (تمدد وانبساط القلب) . ولنحصل على قيمة هذا الضغط نطبق ضغطا خارجيا على الشريان يزيد على الضغط داخل الشريان ثم ننقص هذا الضغط بشكل بطيء حتى يصبح الضغط داخل الشرياني أعلى من الضغط الخارجي المطبق وبذلك تنفتح الشرايين وتكون قابلة لفحص النبض ، حيث يعاد ضخ الدم إليها من جديد. إن الضغط الذي يحدد عند ملاحظة أول دليل للنبض يكون هو الضغط العالي أو الضغط الانقباضي والذي يكون بشكل طبيعي حوالي (110–130مم زئبقي).
وبعد تحديد الضغط الانقباضي نتابع إنقاص الضغط المطبق الخارجي حتى نصل إلى مرحلة لا نستطيع فيها تحري النبض عندها يكون الضغط هو الضغط الاسترخائي أو الضغط المنخفض والذي يكون عادة بين (70–90 مم زئبقي).
لقياس الضغط نطبق لفافة جهاز الضغط القابلة للنفخ حول أعلى الذراع (من أجل الأطفال لدينا لفافات خاصة وللأشخاص البالغين لفافات كبيرة تناسب الحجم) ثم نضع السماعة بوجهها الحجاب المنبسط عند الثلمة أمام المرفق .

إن الموقع الدقيق للشريان العضدي يختلف نوعا ما لذلك فإنه من المناسب

أن نجس المنطقة أولا ونحاول تحري النبض ونضع السماعة بمكانها ثم نقوم بنفخ اللفافة حتى قيمة (150 مم زئبقي)بوساطة ضخ الهواء من البصلة المطاطية لجهاز الضغط ، يجب أن يدار لولب إفراغ الهواء تحت البصلة بإحكام إلى وضع الإغلاق (يدار مع عقارب الساعة) .

عندما نستعمل جهاز الضغط إذا شعرنا بالضغط مباشرة فإنه يجب أن نطبق ضغطا أكبر ضمن لفافة الجهاز حتى نصل إلى درجة لا نسمع فيها أية أصوات.

إن إدارة لولب إفراغ الهواء الموجودة أسفل بصلة الجهاز بعكس اتجاه عقارب الساعة يفرغ الهواء ببطء ،حيث إدارة اللولب بسرعة سيفرغ اللفافة من الهواء بسرعة و من ثم سيكون تحديد مستوى الضغطين (الانبساطي والانقباضي) غير دقيق ، للحصول على قراءة دقيقة للضغط يجب أن نترك الإبرة تنخفض (5 مم زئبقي) كل ثانية .

خلال الفترة بين الضغطين الانقباضي والانبساطي عند بعض المرضى يتوقف النبض بعد أن ينخفض الضغط بمقدار (5–15 مم زئبقي) فقط وهذا طبيعي لذا يجب أن تتابع الإصغاء حتى نقطة النهاية

للضغط الانبساطي حتى يصل الضغط إلى (60 مم زئبقي).

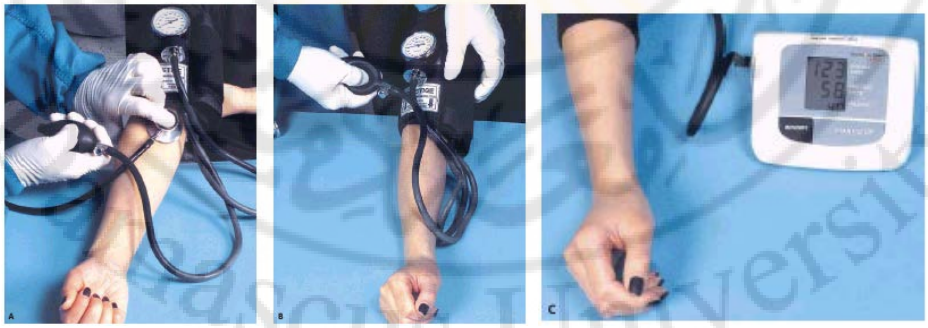

مراحل قياس الضغط الدموي

تسجل حرارة الجسم باستخدام ميزان الحرارة أو باستخدام الشرائط الفموية وحيدة الاستعمال الحساسة للحرارة ، حيث كل من أدوات التسجيل هذه تدخل إلى الفم

وتوضع ذروتها تحت اللسان وتترك مكانها لمدة (1.5–2 دقيقة).

ويجب أن نتذكر بأنه حرارة الجسم الطبيعية هي (37 درجة مئوية أو 98.6 فهرنهايت)

ارتفاع درجة حرارة الجسم تشاهد في الحمات والتي غالبا ما تترافق مع العدوى الميكروبية.

الشعر وجلد الوجه :

عندما نفحص الشعر يجب أن نقيم الكثافة أو قلة الكثافة أو فقدان الشعر، و ويكون الصلع النموذجي عند الرجال طبيعيا و وراثيا ولكن الفقدان البؤري للشعر يكون مرضيا ويصطلح تسميته (الحاصة البقعية أو الباحية أو ما يسمى الثعلبة) . و يمكن أن نشاهد الشعر الناعم المجعد أو ما يسمى الزغب أو شعر الجنين عند الأطفال في بعض الأمراض و التناذرات ،كما يحدث الفقدان المنتشر للشعر عند المرضى الذين يتلقون معالجة بالعقاقير الكيميائية في سياق معالجة السرطان ، كما أن الأشعة تحدث أذى مؤقتا أو دائما في الجريبات الشعرية .

يتعرض جلد الوجه لأشعة الشمس والإشعاعات فوق البنفسجية المختلفة مما يسبب بإصابته بما يسمى (الآفات السافعة أو السفعية–الآفات الناجمة عن التأثير الكيميائي للأشعة) و هي تتضمن أيضا الآفات الحمامية ذات التقرن التو سفي و العقد والأورام و القرحات و الاصطباغات .

ويمكن أن يحدث الطفح الحويصلي أو الطفح البقعي الحطاطي ، كما يمكن للفاحص أن يلاحظ كل هذه الآفات بسهولة . و لهذا يجب أن نجري مسحا للجبهة والحاجبين والأجفان وجسر الأنف وجناحيه و المنطقة الخدية الوجنية والحافة الحمراء للشفاه والذقن كما يجب فحص جلد المنطقة تحت الذقن وجلد المنطقة الأمامية والخلفية والوحشية للعنق بالإضافة لمنطقة الأذن الخارجية .

العين الخارجية :

عندما نقوم بفحص العصب القحفي نستطيع أن نقيم حدة الإبصار والرؤية المحيطية وحقل البصر والمنعكس الحدقي والكمال الشبكي من خلال تنظير قاع العين . في هذه النقطة من الفحص السريري لا نستطيع أن نتحرى سوى المظهر الخارجي للعين ، إذ نقوم أولا بفحص الحاجبين ثم نتبعه بفحص جلد الجفنين العلوي والسفلي ثم رموش العين .

نفحص السطح الداخلي المخاطي للأجفان أو ما يسمى (الملتحمة الجفنية) بقلب هذه الأجفان ويمكننا قلب الجفن السفلي بسهولة بوضع الإبهام أو السبابة في مركز جلد الجفن وشده نحو الأسفل

بينما لا يقلب الجفن العلوي بهذه السهولة . فلمشاهدة مخاطية الجفن العلوي بوضوح نستخدم أعواد ثقاب أو قضبانا خشبية كليلة توضع بشكل طولاني على الجفن العلوي ونطبق ضغطا بسيطا بوساطة الإصبع ثم نمسك الجفن وندوره للأعلى فوق هذا القضيب .

يسمى الجزء الأبيض من كرة العين بالصلبة والذي يغطى بملتحمة بصلية وغشاء مخاطي ذي أوعية رقيقة .

عندما نفحص الملتحمة فإننا نتحرى وجود الجفاف فيها أو التآكل أو توسع الشعيرات ، الندبات أو وجود عقيدات .

عندما يكون هناك ندبة على شكل شريط يمر من الملتحمة الجفنية حتى الملتحمة البصلية فإننا نكون أمام حالة تدعى الالتصاق الملتحمي . كما يمكن أن نشاهد من الاضطرابات الخلقية اضطرابا على شكل فلعة في جفن العين يطلق عليه اسم الثلامة وهي نقص خلقي في نسج العين

تغطى القزحية وهي الحلقة الملونة حول بؤبؤ العين الأسود بقرنية شفافة محدبة، ويمكن أن نشاهد فلعة أو شقا في القزحية يعطي مظهر ثقب المفتاح يصطلح على تسميتها الثلمة القزحية .

تستطيع الحدقة أن تتوسع وتتضيق مغيرة بذلك قطر بؤبؤ العين حسب بعد الجسم عن العين وحسب كمية الضوء.

في بعض الاضطرابات العصبية والجرعات الزائدة من الأدوية يحدث تغير في قطر البؤبؤ.

يطلق مصطلح توسع الحدقة عندما يزيد توسع قطر البؤبؤ عن 6 مم .

بينما عندما يتقبض البؤبؤ وينقص قطره عن 1مم تسمى الحالة تقبض الحدقة .

يتم فحص المنعكس الحدقي في أثناء فحص وظيفة العصب القحفي ، كما أننا نقوم بفحص القرنية ونتحرى وجود غباشة أو كمود أو تعتيم فيها والذي يدل عادة على الساد .

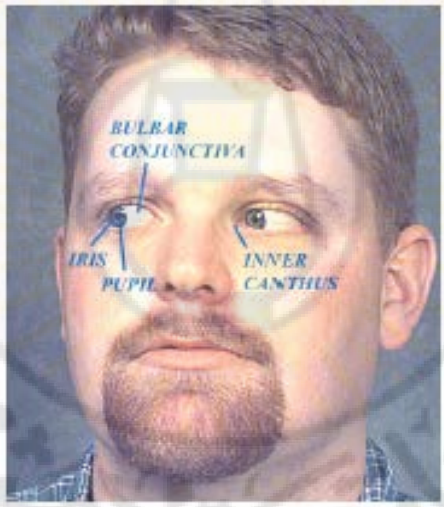

المكونات التشريحية للعين الخارجية

الأذن :

يعطي الغضروف المظهر الخارجي للأذن وهو يعمل كقمع ينقل الأمواج (الاهتزازات) الصوتية إلى فوهة الصماخ السمعي الخارجي (external auditory meatus) . و الانحناءات الخارجية في الغضروف هي عبارة عن الصيوان (helix)، و هو الذي ينتهي بالأسفل بالفص الأذني (the

lope)،كما أننا نسمي التبارز أو السديلة الغضروفية التي تقع تماماً أمام الصماخ الخارجي بوتدة الأذن (the trayus) . ويمكن أن يحدث سرطانات الجلد على حساب أي من هذه المناطق المعرضة للشمس خاصة القسم العلوي من الحلزون أو الصيوان . يتطلب فحص غشاء الطبل TM (eardrums أو tympanic membrane) استخدام منظار الأذن الذي هو عبارة عن أداة للرؤية تتكون من ذراع تحوي بطارية ومنبعا ضوئيا وعدسة تكبير ومنظارا قمعي الشكل . وبما أن مجرى السمع ذو أقطار متعددة باختلاف الأشخاص نلاحظ وجود عدة قياسات لمنظار الأذن وكي نتمكن من رؤية غشاء الطبل بوضوح يجب أن يكون صماخ الأذن خالي من الصملاخ (cerumim) أو ما يسمى شمع الأذن . نستخدم أحياناً عند بعض المرضى مكشطة أذنية صغيرة لتنظيف وتنقية القناة من الصملاخ .

لفحص غشاء الطبل نمسك صيوان الأذن بالإبهام والسبابة ونشده نحو الأعلى والخلف ثم ندخل المنظار إلى القناة ببطء ولطف بزاوية قليلة نحو الأمام و يجب أن نعلم أن القناة لا تمتد بشكل مستقيم ومعامد لجانب الرأس . ندخل المنظار فقط مسافة طول محور هذا المنظار وعند هذه النقطة ننظر من خلال العدسة .

إذا كان غشاء الطبل غير واضح بشكل مقبول فإنه بجب أن ندور المنظار ونغير زاويته بشكل طفيف وفي الوقت نفسه نتابع بوساطة العدسة التطلع والتفرس . و يكون غشاء الطبل أبيض متوترا أو مشدودا ويشبه بذلك وجه الطبل ، القسم العلوي منه يكون عاتما غير شفاف ويسمى القسم الرخو أو المترهل بينما القسم السفلي منه يسمى القسم المشدود أو المتوتر ويكون شفافا .

علامات وعائية بسيطة يمكن أن تشاهد على السطح ، و نلاحظ في منطقة الاتصال بين قسمي غشاء الطبل وجود بنية خطية ذات اتجاه سفلي تدل على

مكان الاتصال مع إحدى عظيمات السمع في الأذن الوسطى ، وهي تعد عظيمة المطرقة (malleus) في الجانب المقابل من غشاء الطبل ضمن الأذن الوسطى .

ويجب على الفاحص في أثناء الفحص أن يتحرى وجود توسع وعائي شعري أو وجود بروز في الأغشية أو احمرار ، أو بقع بيضاء سطحية أو حتى وجود انثقاب .

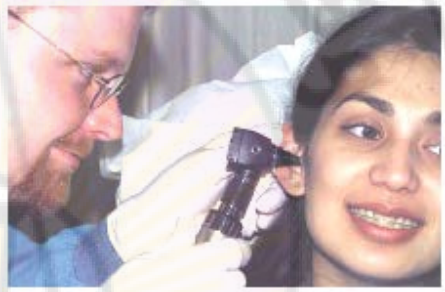

وضع المنظار في مجرى السمع الظاهر

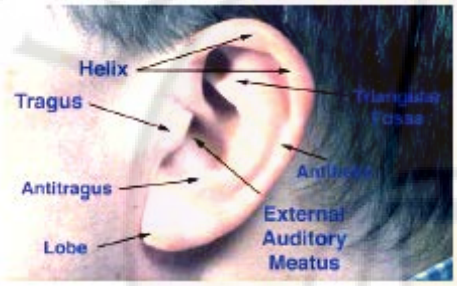

المكونات التشريحية للأذن الخارجية



مخطط لغشاء الطبل

الحفرة الفموية والبلعوم الفموي

إن فحص الحفرة الفموية يتطلب كلا من الفحص البصري والجس وإنه من الحكمة أن نتبع ترتيبا معينا في فحص الحفرة الفموية ، فنلتزم بمكوناته حتى لا نتجاوز أي منطقة من مناطق الفم، إن الفحص الشامل للنسج يجب أن يجرى بشكل بصري في البداية ، ثم يعاد فحص هذه النسج بوساطة الجس .

يبدأ الفحص بالحيز الوجهي (facial compartment) الذي يعد عبارة عن منطقة من الفم أمام السطح الوجهي أو الخدي من السن (الميزاب الدهليزي) . و علينا أن نبدأ الفحص من حدبة الفك العلوي اليمنى باستخدام المرآة من أجل الرؤية غير المباشرة ، كما أنه يمكن أن ندور رأس المريض ونميله حسبما يتطلب الفحص ، ويمكن أن نستخدم منبعا ضوئيا للرؤية المباشرة عندما يكون ذلك ممكنا . وبعد فحص حدبة الفك العلوي اليمنى نقوم مباشرة بفحص اللثة الخدية للفك العلوي وارتباط الألجمة ويمكن أن نبعد الخدين والشفاه بوساطة الأصابع ووجه المرآة . ثم نتابع السير والفحص في اللثة الدهليزية حتى الانتهاء بالحدبة اليسرى للفك العلوي .

ثم ننتقل نحو الأسفل ونتحرى الوسادة خلف الرحوية والمثلث خلف الرحوي وهوالذي يعد عبارة عن منطقة مثلثية الشكل تمتد من الوسادة خلف الرحوية نحو الأعلى حتى الرفاء الجناحي الفكي. ثم نتابع فحص اللثة و الميزاب الدهليزي أو الخدي للقسم الأيسر من الفك السفلي ونبعد الخد والشفاه ونتابع حلقة الفحص حتى تصل إلى المثلث خلف الرحوي في القسم الأيمن من الفك السفلي .

ثم نقوم بفحص المخاطية الخدية من الميزاب وإلى الميزاب من الأعلى إلى الأسفل . ثم من الرفاء الجناحي الفكي إلى صوار الشفة من الخلف إلى الأمام . ونقوم بتبعيد الشفة العلوية والسفلية لتقييم الغشاء المخاطي الخاص بهما ، إذ نلاحظ أن مخاطية الشفة غير مستوية أو ذات حفر ونتوءات بشكل طفيف . وهذا يرجع لوجود الغدد اللعابية الصغيرة المتوضعة تحت الغشاء المخاطي. ثم نتابع

الفحص بالطريقة نفسها من أجل المخاطية الخدية اليسرى ، ثم تكون الخطوة التالية متمثلة بالفحص البصري للحيز اللساني (lingual compartment) للحفرة الفموية ، و الحيز اللساني يتضمن : قبة الحنك واللسان وقاع الفم ، نبدأ بالمرآة من اللثة الحنكية اليمنى المقابلة للحدبة الفكية ونتابع حتى نصل إلى اللثة الحنكية للحدبة الفكية في الطرف المقابل ، ثم ننزل للأسفل ونفحص اللثة اللسانية للفك السفلي وننتقل من الطرف الأيسر حتى الأيمن حيث ننتهي عند المثلث خلف الرحوي الأيمن .

ثم نتابع بفحص المنطقة الأمامية من الفم ونتحرى قبة الحنك الصلبة إما بالرؤية المباشرة و إما باستخدام المرآة السنية . و بعد ذلك نطلب من المريض أن يمد لسانه للخارج ونفحص ظهر اللسان من قاعدة اللسان الممتدة من لسان المزمار (epiglottis) حتى حافة الحليمات الكأسية (circumvallate) و إلى الأمام حتى ذروة اللسان .

ثم نقبض بوساطة قطعة من الشاش على اللسان بلطف ونحركه لليسار لنشاهد ارتباط قاعدة اللسان والحليمات الورقية (foliate papillae) واللوزة اللسانية (lingual tonsil) والحواف الوحشية للسان والسطح الوحشي السفلي للسان و قاع الفم ، ثم نكرر هذا الإجراء ولكن يكون التحريك للطرف المقابل الأيمن .

ثم نترك اللسان ونطلب من المريض أن يرفع لسانه حتى تلامس ذروته قبة الحنك عندها نستطيع بسهولة رؤية السطح البطني السفلي للسان وقاع الفم والحليمات اللسانية (caruncula e) .

أخيراً نقوم بفحص البلعوم الفموي (oropharynx) بصرياً حيث نبدأ بالسويقات اللوزية أو الحلقية (tonsillar pillars) اليمنى الأمامية والخلفية.

ويجب أن نعلم أن اللوزات البلعومية (pharyngeal tonsils) تتوضع بين هذه الأعمدة المخاطية (السويقات البلعومية) التي تنحني وتتصل بالحنك الرخو،

ثم نفحص الحنك الرخو واللهاة وبعد ذلك نتحرى المنطقة اللوزية اليسرى .

و يمكن أن نشاهد الجدار الخلفي للبلعوم الفموي بوضع الوجه البطني للمرآة على القسم الخلفي من اللسان ونضغطه بلطف ونطلب من المريض أن يلفظ حرف A . يمكن بذلك أن نشاهد الغدد الموجودة في جدار البلعوم.

و يمكن للأشخاص أن يختاروا ترتيبات مختلفة في فحصهم ولكن النقاط المهمة تكون باتباع منهجية معينة وفهم كل الموجودات السريرية وأهمية التمييز بين الشذوذات (أو الانحرافات) والمظاهر الطبيعية بشكل واضح ، كما أنه يجب عدم إجراء كل هذه الفحوصات كإجراء روتيني.

وبعد الانتهاء من الفحص البصري للحفرة الفموية نعود للحيز الوجهي ونتابع الفحص بالجس ، وحيث يكون ممكناً نستخدم طريقة الجس ثنائية الإصبع أو ثنائية اليد ، حيث نضع الإصبع ضمن منطقة الخد الأيمن وبشكل خدي للأسنان حتى تلامس ذروة الإصبع منطقة الرفاء الجناحي الفكي ونضع اليد الأخرى في الطرف الآخر من الوجه ونحرك الإصبع نحو الأعلى والأسفل عن طريق المخاطية الخدية ضاغطين النسج الرخوة بين اليد و الإصبع ثم نعيد هذه العملية في الطرف المقابل. ويمكن أن نجس الشفة العلوية والسفلية بالطريقة نفسها أو نفحصهما بوضع السبابة مواجهة للغشاء المخاطي و إبهام اليد نفسها فوق الجانب الجلدي من الشفة .

إن جس الحيز اللساني يبدأ بجس الأجزاء المتحركة الوحشية و الأمامية من اللسان بوساطة الإبهام و السبابة.

إن محتويات قاع الفم تتضمن النسج الضامة الرخوة و الغدة تحت اللسان و الغدة تحت الفك و العقد اللمفية المترابطة (وهي مجموعات العقد تحت الفك وتحت الذقن).

لجس هذه البنى نضع السبابة في قاع الفم و نزلقها نحو الخلف وأسفل السطح

الوحشي للسان بينما اليد الأخرى توضع وتمرر على طول المنطقة تحت الذقن حتى الحافة السفلية للفك السفلي ، وفي هذه الحالات فإن محتويات قاع الفم يمكن أن تضغط وتجس بالطريقة ثنائية اليد .وبعد جس الطرف المقابل نمرر الإصبع فوق الحنك الرخو من السويقات اللوزية اليمنى وحتى اليسرى. وهنا فإننا نستطيع أن نجس العضلات الجناحية لنقيم وجود مضض أو إيلام فيها ، وهو الذي يلاحظ عند الأشخاص الذين يكزون على أسنانهم بشكل اعتيادي ، و هذا يؤدي إلى آلام في الرأس . و نضع السبابة على الجدار الوحشي للبلعوم عند منطقة التقوس المتصلة مع الحنك الرخو ، ثم نحرك الإصبع بلطف نحو الأعلى والجوانب ضاغطين على العضلات الجناحية المقابلة للسطح الأنسي للشعبة الصاعدة للفك السفلي . و يمكن أن نتحرى وجود ورم لعابي في الفص العميق للغدة النكفية بإجراء مثل هذا الفحص السابق .

الفحص البصري لـ A حدبة الفك العلوي بالمرآة ,B اللثة الأمامية للفك السفلي ,C الغشاء المخاطي الخدي Dباطن الشفة السفلى ,E لجام الشفة العليا و الغشاء المخاطي للشفة و اللثة

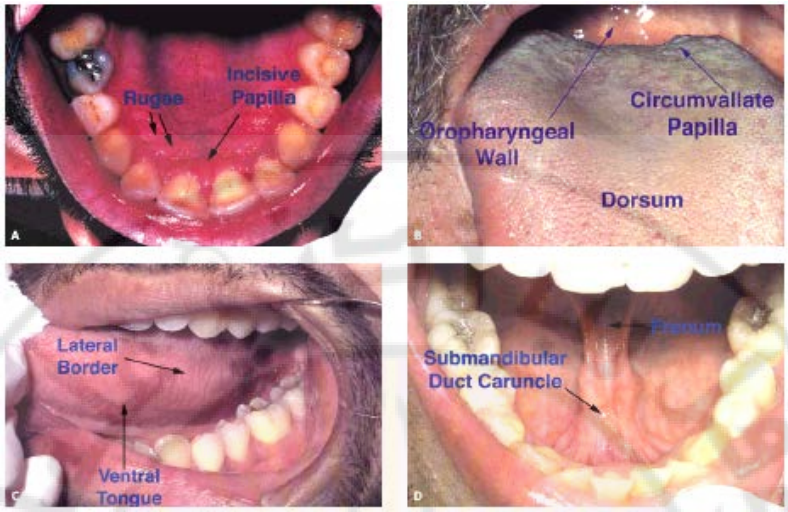

A، القسم الأمامي لقبة الحنك الصلبة B، ظهر اللسان

C، الحافة الجانبية للسان D ، مقدمة قاع الفم و فتحات الاقنية اللعابية

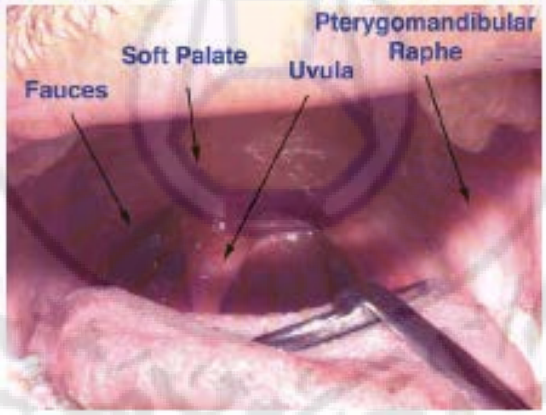

القسم المرئي من البلعوم الفموي : قبة الحنك الرخوة ، اللهاة ،الحلق

الغدد اللعابية :(salivary gland)

عند فحص الحفرة الفموية فإنه يمكن للممارس أو الفاحص أن يقيم وظيفة الغدة اللعابية وعملها.

وإن عصر أو حث الغدة اللعابية على الإفراز سوف يعطي تقييما غير كاف للتدفق اللعابي ولكن يمكن أن يساعد الشخص على تحديد وجود انسداد في القناة

المفرغة أم لا . و من أجل الغدد النكفية (parotid gland) نستخدم قطعة مربعة من الشاش لنجفف المخاطية الخدية فوق حليمة الغدة النكفية ، كما أنه يجب على المريض أن يفتح فمه بشكل كاف مع شد الخدين بشكل محكم. وتوضع الأصابع الأربعة وتمدد فوق الغدة النكفية وهي التي توجد في المنطقة أمام الأذنية من الوجه.و تعصر الغدة بتطبيق ضغط إصبعي حيث نضغط الغدة فوق العضلة الماضغة ومنطقة الشعبة الصاعدة للفك ، و تكون الأصابع مطبقة بشكل مجموعة مغلقة وتجر وتسحب نحو الأمام عبر سطح الوجه وفي هذه الأثناء نراقب حليمة الغدة النكفية لنتحرى التدفق اللعابي من القناة . و إن وجود حصاة لعابية أو سدادة مخاطية أو ورم مغلق يمكن أن يمنع التدفق اللعابي . هذا ويدل السيلان القيحي من فوهة القناة على التهاب الغدةالنكفية (parotitis) .

وهناك عقاقير وأدوية متنوعة بالإضافة لأنواع من الأعشاب وبعض الأمراض تستطيع وبشكل واضح أن تغير من التدفق اللعابي (submandibular gland) .

إن فحص التدفق اللعابي للغدة تحت الفك يتم بتجفيف الحليمات اللسانية في قاع الفم ثم نضع أصبع أو اثنتين من الأصابع الضاغطة تحت الذقن والحافة السفلية الجانبية للفك السفلي ، ونضغط نحو الأعلى في منطقة الغدة تحت الفك، و هو الذي سوف يؤدي لتدفق اللعاب من فوهة قناة وارتون .كما أننا نقوم بجس الغدد تحت الفك لنتحرى وجود كتل شاذة أو أورام ، وأيضاً نتحرى ذلك في الغدة النكفية بالضغط على المنطقة أمام الأذن فوق زاوية الفك السفلي .

عندما يشخص وجود انسداد في أقنية الغدد اللعابية فإن المريض عادة ما يشرح وجود ألم أو حس بالثقل و لا سيما حينما يثار السيلان اللعابي أي في وقت وجبات الطعام . و يمكن أن نقوم بإدخال قنية ضمن القناة المسدودة ونوسعها باستخدام مسابر دمعية بأقطار متزايدة بشكل تدريجي. أقنية وارتون وستنسون

يمكن أن توسع باستخدام مسبر ذي قياس صغير وكليل ، وهو يرطب بلعاب المريض ، ثم يوجه نحو فوهة القناة ويدخل ضمنها ثم ندفعه ببطء داخل القناة حوالي 4 –5 سم .وعندما يصل المسبر لهذا الموضع فأننا ندوره مع إجراء حركة نحو الخلف والخارج وبعد عدة دقائق نسحب المسبر وندخل عوضاً عنه مسبرا بقطر أكبر ونعيد العملية السابقة وهكذا ...و تكون قناة وارتون ذات قطر أكبر من قطر قناة ستنسون . يفيد التوسيع في حالات السدادات المخاطية ، إذ يقوم بحل هذه السدادات والتضيقات و تفكيكها ، كما أننا نستخدم عملية التوسيع من أجل التصوير الشعاعي الظليل للغدد اللعابية . وإذا أردنا القيام برسم تخطيطي للغدة اللعابية (sialogram) و أقنيتها بعد عملية التوسيع فإننا ندخل قثطرة وعائية (angiocath) مغلفة بأنبوب معدني داخل القناة وذلك لمسافة 2–4 سم ثم نثبت محقنة تحوي مادة ظليلة شعاعياً .

<u>ملاحظة</u> : إن هذا الإجراء يعد مضاد استطباب عند المرضى الذين يبدون حساسية تجاه الإيودين أو المواد ذات التباين الشعاعي .

حالما يجهز المريض لإنجاز التصوير الشعاعي للغدة المدروسة نعلم المريض بأنه سيشعر بعد حقن المادة الصباغية بضغط أو حس امتلاء في المنطقة ، ونطلب من المريض بأن يرفع يده عندما يتحول شعور الامتلاء هذا إلى الشعور بألم لاسع .

و نقوم بحقن المادة الظليلة شعاعياً ببطء ضمن شجرة الأقنية أو تفرغات الأقنية ويجب أن نتنبه على أنه يجب عدم دفع مكبس المحقنة بقوة في حال وجود مقاومة ، وعندما يرفع المريض يده نقوم بتحرير 5، 0 –1 ملم من المادة فقط ثم نزيل المحقنة وعندها نكون جاهزين لإجراء التصوير والفحص الشعاعي للغدة اللعابية في الحال .

نضع فيلما آخر ونقوم بتصوير الغدة و أقنيتها بعد امتلائها بالمادة الظليلة و ذلك

بعد مضي خمس دقائق تقريباً على سحب القثطرة .

وبشكل عام فإن التصوير الشعاعي الظليل للغدد اللعابية يستخدم بشكل ضئيل وهو لا يخلو من خطر انثقاب الأقنية اللعابية (ductal perforation) .

الجس ثنائي الإصبع للنسج الرخوة للغشاء المخاطي الخدي

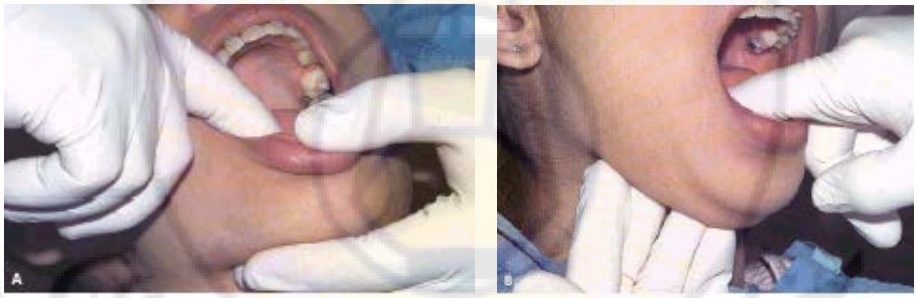

الجس ثنائي الإصبع لمكونات قاع الفم الأمامي A و الخلفيB

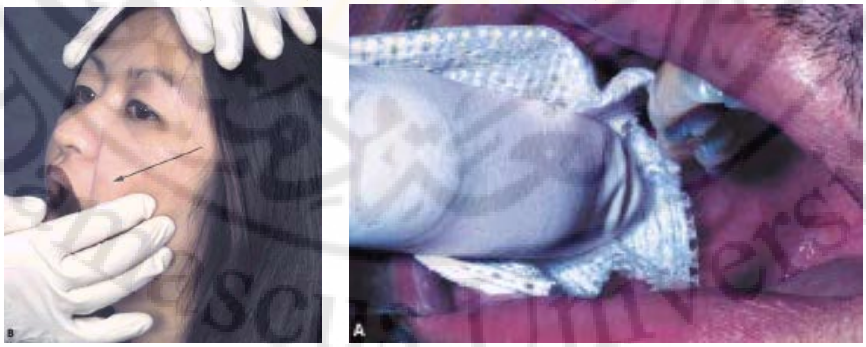

تجفيف اللعاب المتدفق من فوهة قناة ستنون قبل عصر الغدة النكفية A عصر اللعاب من النكفية B

حقن مواد ظليلة عبر قناة الغدة تحت الفك السفلي

الحفرة الأنفية والبلعوم الأنفي :

نستطيع فقط أن نفحص المنطقة الأمامية من الحفرة الأنفية بشكل مباشر وسهل . يتوضع الحاجز الأنفي الشفاف بين المخزنين ويفصلهما بلوح أو صفيحة رقيقة تتوضع عند الناحية السفلية للحاجز الأنفي .

وتحوي منطقة الاتصال المخاطي الجلدي على الأشعار الأنفية ، يكون الحاجز الأنفي أملس ومستويا في السطح الأنسي ، ولكن إذا سلطنا ضوءا داخل المنخرين وقمنا بفحص الجدار الوحشي للأنف فإنه سيظهر لنا القرين الأنفي السفلي والمتوسط (turbinate - ridges) . ويمكننا أن نستخدم منظارا أنفي لفحص الحفرة الأنفية الأمامية وذلك باستخدام منظار عريض خاص . ونستخدم الألياف البصرية لمنظار البلعوم الأنفي لفحص الصماخات العلوية (upper recesses) للحفرة الأنفية وذلك لتحري المنطقة الشمية (olfacton) للقسم العلوي من البلعوم الأنفي والقرين الأنفي العلوي والحاجز الأنفي الخلفي (بين المنعرين) وفجوة روزن ميلر . و هذا الفحص عادة ما يجرى بعد تطبيق مقبض وعائي موضعي على الغشاء المخاطي ، إذ نستخدم لفافات قطنية مبللة بمحلول لمقبض وعائي ومخدر موضعي ، و ندخلها ضمن الحفرة الأنفية باستخدام منقاش رفيع وطويل للحفرة الأنفية ، وبعد 4 –5 دقائق نزيل القطن

وندخل الألياف البصرية للمنظار البلعومي الأنفي في كل جانب وبذلك يمكننا مشاهدة النسج من خلال هذا المنظار. ويمكن أن نربط هذه الألياف البصرية مع جهاز للعرض أو كاميرا تصوير مما يمكننا من المراقبة على شاشة عرض.

و يمكن أن تتعرض المخاطية الأنفية لبعض أمراض الأغشية المخاطية أو أن تبدي احمراراً بسبب التخريش أو الجفاف أو الإصابات الخمجية .

استخدم منظار الأنف لفحص الحفرة الأنفية الأمامية

الحنجرة :

يمكن إجراء الفحص للحلق فوق المزمار بوساطة منظار البلعوم ،و قد يكون صلبا أو مرنا ، كما أن البنى الصوتية (vocal structures) يمكن أن تشاهد بشكل غير مباشر باستخدام مصباح رأسي ومرآة بلعومية .ولكن تكون المشكلة المعيقة في إنجاز ذلك هي حدوث الغثيان عند المريض ويكون استخدام الألياف البصرية للمنظار الداخلي أسهل بالنسبة للمريض والطبيب الفاحص.

و إجلاس المريض وظهره مستقيم سيساعد على فتح الفم بشكل عريض ويبرز الذقن إلى الأمام . ويمكن أن نستخدم مخدرا موضعيا نرشه على قاعدة اللسان وقبة الحنك الرخوة مما يساعد على تخفيف منعكس الإقياء عند المريض . ثم نسحب اللسان بلطف من ذروته باستخدام قطعة من الشاش ونتأكد من عدم حشر لجام اللسان بين القواطع السفلية ثم ندخل المنظار نحو الخلف حتى يلمس الجدار الخلفي للبلعوم وللوقاية من حدوث منعكس الاقياء . و يجب تجنب لمس قاعدة

اللسان بالمنظار ، حيث نقوم بدفع الآلة أو هذا المنظار على طول قبة الحنك الرخوة ونرفعه بلطف ونوجهه إلى يمين اللهاة . وعندما يصل المنظار إلى المكان المحدد نقوم بالتحديق بوساطة المنظار ونطلب من المريض أن يلفظ حرف (eee) ثم يعقبه حرف (ahh) ونقوم بتحريك المنظار وتدويره حتى تصبح الأوتار الصوتية الحقيقية (true cords) واضحة ومرئية .

تتضمن البنى الصوتية التي يمكن أن نراها ما يلي : الأوتار الحقيقية أو الحبال الحقيقية (true cords)،الأوتار الصوتية الكاذبة (false cords) الجيب الاجاصي (pyriform sinus)،الطية الطرجهالية(aryepiglottidean fold) الغضروف الطرجهالي (arytenoids) والجدار البلعومي الذي يتحد أو يرتبط في الأمام والأعلى باللهاة (epiglottis).

وكما في المنظار البلعومي الأنفي فإن معدات منظار الحنجرة يمكن أن توصل بجهاز عرض مما يمكننا من الحصول على تسجيل دائم أو مراقبة مستمرة .

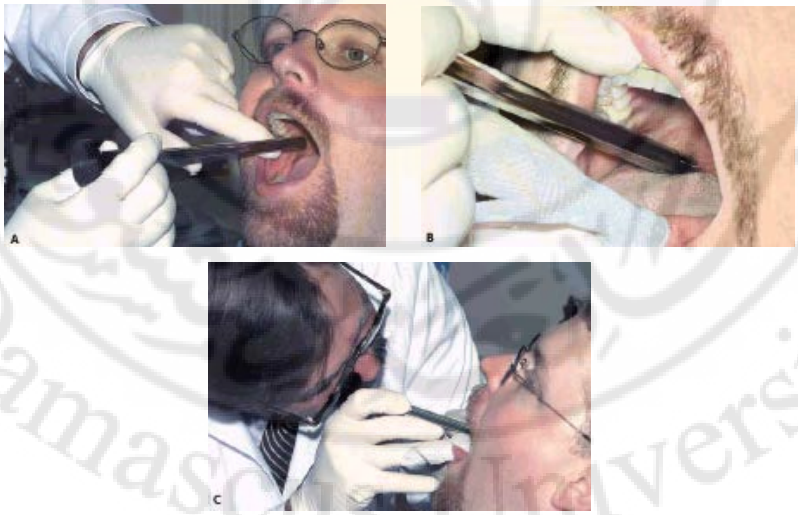

Aإدخال ألياف منظار الحنجرة الضوئية B يوضع المنظار و يوجه نحو الأعلى دافعا الحنك الرخو نحو الأعلى

Cحالما يوضع المنظار في مكانه نستطيع رؤية الحنجرة من خلال العدسة

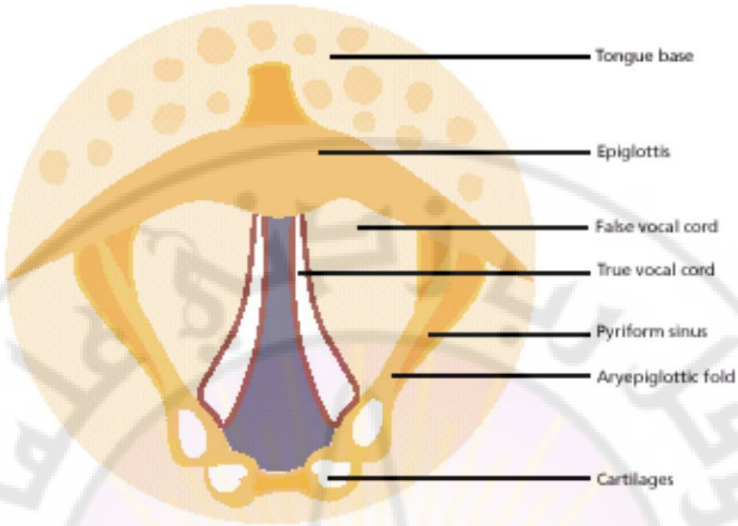

شكل توضيحي للمعالم التشريحية للبلعوم

العنق :

يجب أن يفحص العنق بداية بوساطة التأملvisualization وأن نبحث عن أية كتلة وعن آفات الجلد السطحية وعن انتفاخ الوريد الوداجي وعن عدم التناظر asymmetry، و يبدأ جس العنق من المثلثات الأمامية ثم الخلفية، نبدأ بالمثلث الأمامي ، و نمسك جسم الحنجرة بين الإبهام والسبابة ونضع السماعة أمامها ، نحرك الرغام ى من جانب إلى آخر ويجب أن نلاحظ الفرقعة المسموعة، ثم نضع السماعة فوق بصلة السباتي أمام العضلة القترائية تماماً وتحت زاوية الفك.

- يطلب من المريض أخذ هواء وحبس النفس بينما يصغي السريري إلى كلا الجانبين يصغي إلى النفخة bruit أو الهرير thrill والتي يمكن أن تكون علامة أم دم aneurysm .
- الغدة الدرقية لا تجس في الحالة الطبيعية ولفحصها في حالة التضخم ،

- ضع الأصابع مجتمعة على أحد جانبي الحنجرة وادفعها جانبياً بينما أنت تجس من الجانب الآخر، ثم جس بإصبعيك مسار مقدمة العضلة القترائية حتى تغوص أصابعك في الانخفاض بين العضلة القترائية والمنطقة الوحشية الأمامية للعنق .
- المنطقة المجسوسة من البصلة الس باتية هي مكان نشوء أورام البصلة السباتية ثم جس الترقوة ثم نتابع الجس منتهياً بدفع الأصابع في الثلمة فوق الترقوية، وهي المنطقة التي يمكن أن تنتقل إليها الأورام الخبيثة من الطرق الهضمية العلوية (عقدة وحيدة) كرر الفحص على الجانب المقابل للعنق و أخيراً جس المنطقة خلف صيوان الأذن يجب أن تجس المنطقة ما وراء القترائية طولياً ومن خلف العنق.

الإصغاء في منطقة البصلة السباتية بوساطة السماعة

الجس ثنائي الإصبع للسطح الجانبي للعنق

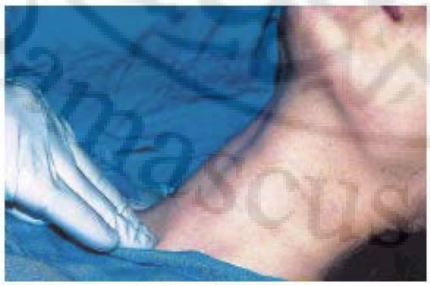

جس الثلمة فوق الترقوية

جس العضلات لتحري الألم :

يمكن أن تبقى العضلات الماضغة متقلصة لدى المرضى ذوي عادات صك الأسنان أو سحل الأسنان، وهذا يمكن أن يسبب ألم ا عضليا وجهيا myalgic وصداعا headache .

* يمكن كشف النقاط المؤلمة، ويجب أن تقوم بالجس الإصبعي للعضلة الجناحية في أثناء الفحص الفموي .

* يمكن أن تقوم بجس العضلات الخارج فموية بسرعة من خلال الضغط على بطن ونقطة ارتكاز العضلات الصدغية والماضغة و القترائية ، نطبق الضغط الإصبعي بشكل عمودي على العضلة ويطلب من المريض تحديد النقاط المؤلمة tender spot.

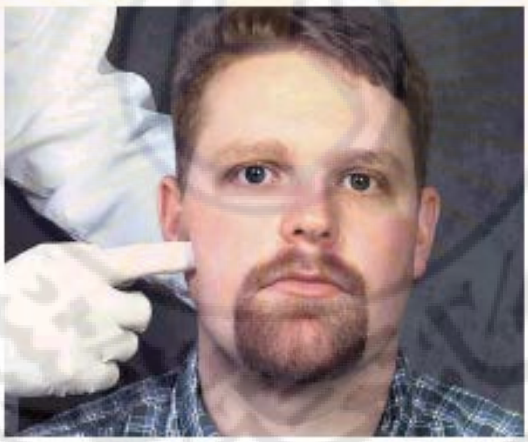

جس العضلة الماضغة لتحري وجود الألم

المفصل الفكي الصدغي:

فحص المفصل الفكي الصدغي يتم بوساطة الجس والإصغاء auscultation.

أولاً: قياس البعد الأعظمي بين القاطعتين بالـ ملم (حوالي 45 مم عند المرأة و55)

يسجل طريق الفتح ويرسم بالتخطيط .

– عندما يصيب المفصل تغيرات مرضية فإنه يتحرك باتجاه الجانب المريض، لأن حركة اللقمة تكون محدَّدة.

– عندما يتقدم القرص المفصلي فإن الفك ينحرف باتجاه الجانب المتأثر. وعندما يتراجع القرص فإن الفك يرجع إلى وضعه الأساسي (إلى وضعه المتوسط midline position).

– إذا كان هناك سوء توضع ثنائي الجانب للقرصين المفصليين فإن حركة الفتح ستكون محددة ولذلك تدعى قفل مقفل.

– الآفات الالتهابية والورمية للمفصل الفكي الصدغي تسبب انحراف ا في حركة الفتح بسبب وجود تقلص عضلي في العضلات الماضغة.

يمكن جس المفصل من أجل تحري الألم حيث ندخل الإصبع الصغير little finger في صماخ الأذن وبشكل ثنائي الجانب ونعلّم المريض أن يفتح فمه ويغلقه وبهذه الطريقة يمكن كشف التوضع الخاطئ للقرص المفصلي.

يمكن الشعور بحركة مفاجئة abrupt للقرص المفصلي المتراجع وذلك عندما تنتقل اللقمة في أثناء حركة الفتح.

المرحلة النهائية لفحص المفصل الفكي الصدغي هي الإصغاء ، و نضع طبلة السماعة مباشرة أمام وتدة الأذن مغطية بذلك اللقمة.

نطلب من المريض تكرير عمليتي الفتح والفلق ، و يمكن أن نسمع صوت طقة أو خشخشة clicking or poping عندما يتراجع القرص المفصلي المتقدم. أو يطقطق pop عندما يعود إلى الوضع الأساسي خلال الفتح ، وصوت طقة انعكاسية تسمع عند الإغلاق.

و لما كان العظم الوجهي ناقلا للصوت فإن الصوت المنبعث من أحد المفصل ين يمكن أن يسمع في المفصل المقابل.الجس الإصبعي داخل الأذني في أثناء الفتح والغلق كما هو موصوف أعلاه، يساعد على كشف ما إذا كانت المشكلة أحادية أو ثنائية الجانب، مثل أمراض المفصل الرثيانية ، إذ عند وجود أذية تشمل القرص والأنسجة الغضروفية فإننا سوف نسمع صوت خشخشة في أثناء الحركة.

التصوير بالأمواج فوق الصوتية Sonography يمكن استخدامه بدلاً من السماعة لتخطيط أصوات المفصل .

يمكن استخدام نماذج مختلفة من طرق التصوير عند وجود دلائل فيزيائية تشير إلى وجود اعتلال في المفصل.

هذه الطرق هي التصوير الطبقي – التصوير المفصلي – التصوير الطبقي المحوري المحوسب – المرنان المغناطيسي.

ويمكن أن نجري التصوير بالأمواج الصوتية عندما يكون هناك دلائل تشير إلى وجود اعتلال مفصلي، كما يمكننا القيام بالفحص بالمنظار المفصلي وإجراء مثل هذا يقوم به عادة جراح الفم والوجه والفكين .

قياس فتحة الفم بين القواطع –الإصغاء في منطقة المفصل الفكي الصدغي لتحري وجود أصوات مفصلية مرضية

الأعصاب القحفية : cranial nerves

تقسم الأعصاب القحفية إلى مجموعات فرعية:

1 – الحاسيّة الخاصة.

2 – الحسية الجسمية.

3 – الحركية.

إن وجود عيوب في الإشارات العصبية هي دليل وجود عجز deficits .الإشارات المعيبة للعصب الحسي تنتج نقص ا في الحس hypesthesia ومَذَل paresthesia (التشويش في الحس) ، و يعرف العجز الحركي بالشلل paralysis .العجز الحركي والحسي يحدث عندما تكون هنالك آفات في الأعصاب المحيطية أو داخل النوى أو العقد في الجهاز العصبي المركزي. ويشكل العجز الحركي والحسي إشارة خطيرة في الغالب.ويحدث كلا العجزين عندما تُغزى الألياف العصبية بورم خبيث ينشأ بالقرب من جذع thrunk العصب . أو من الممكن أن ينشأ ثانوياً عند وجود مرض وعائي دماغي مثل التنشؤات الورمية العمليات الاستحالية أو الأمراض الالتهابية في الجهاز العصبي المركزي. الرض trauma على الجذوع العصبية، يمكن أن يسبب أيضاً عجزا عصبيا .

الوظيفة	تصنيف الأعصاب القحفية	الأعصاب	المجموعات الفرعية
			* الأعصاب الحاسية الخاصة
أعصاب الشم	1st	الشمي	الشم
أعصاب النظر	2nd	البصري	الرؤية
أعصاب السمع	8th	الأذني الدهليزي	السمع

ألياف الذوق	$7^{th}, 9^{th}$	الوجهي، البلعومي اللساني	الذوق
			* الحسية الجسمية
العضلات الوجهية و إحساسات مرور الهواء	5th	مثلث التوائم	
عنصر حسي	7th	الأذني، الوجهي	
إحساسات الحنجرة وقاعدة اللسان	9th	البلعومي اللساني	
			* المحرك
يحرك العين للأعلى والأسفل أنسياً، يرفع الجفن ويقلص الحدقة	3rd	المحرك للعين	
يحرك العين للأسفل والجانب	4th	البكري	
عضلات المضغ	5th	مثلث التوائم	
يحرك العين وحشياً	6th	المبعد	
عضلات التعبير الوجهي	7th	الوجهي	
منعكس الإقياء – الكلام	10th	المبهم	
الحركة العلوية للأكتاف	11th	الشوكي اللاحق	
حركة اللسان	12th	تحت اللساني	

*** تقييم الحواس الخاصة بشكل موضوعي objective وبشكل شخصي subjective:**

في طب الفم التقييم الشخصي هو المعتمد عادة و لكن عندما تكون الشذوذات ظاهرة يمكن إجراء الاختبار الموضوع. التقييم الشخصي يتم ببساطة عن طريق سؤال الشخص فيما إذا أحس بأي تغيير في الشم – الرؤية – السمع – الذوق خلال ستة أشهر الماضية. إذا أجاب المريض على جميع الأسئلة وبشكل إيجابي فعلياً نباشر بالتقييم الموضوعي أو يمكن أن نشير على المريض بمراجعة طبيب

الداخلية أو طبيب العصبية من أجل فحص أعمق.

*** العصب القحفي الأول، العصب الشميolfactory:**

يمكن فحصه بجعل المريض يغلق أحد المنخرين بينما نسمح لمواد عطرية خاصة موجودة على شكل سائل داخل عبوة بأن تدخل إلى المنخر المفتوح.

المواد العطرية المفحوصة عموماً تشمل القهوة – الغانبيلا – العطر – هيدروجين الكبريت، يصطلح على الإخفاق في اكتشاف الرائحة بالخَشم anosmia . (أو فقدان حاسة الشم)

ضعف الشم dysosmia هو إخطاء مادة معروفة الرائحة مع رائحة مادة أخرى. بسبب وجود الانسداد الأنفي، الرض على الصفيحة الغربالية أو الآفات التي تصيب طريق العصب الشمي.

***العصب القحفي الثاني (البصري)optic:**

يمكن فحصه بشكل موضوعي باستخدام التخطيط العيني من أجل تقييم حدة البصر، وبوساطة فحص مجال الرؤية، ويمكن أن نقوم بالأخير بوساطة حجرة الرؤية الإلكترونية.

ونستطيع أن نكشف بوساطة جعل المريض يحدق مباشرة للأمام بينما يدخل الفاحص شريئا أو أصابعه حول محيط مجال الرؤية، وفي كل مرّة تفحص عين واحدة. نبدأ بوضع الجسم محيطياً فوق الجبهة ثم ننزله حتى يقترب ويلاحظه المريض.

هذا الإجراء يكرر من الوحشي والأنسي والأسفل والوجه الأمامي من الرؤية المحيطية وملاحظة أي تحدُّد.

الحركة السريعة للعين يُشار إليها بالرأرأة nystagmus.

الحَوَل strabismus ؛ هو انحراف أحد العينين وعادة وحشياً أو أنسياً.

ازدواج الرؤية diplopia يشير إلى وجود تضاعف الرؤية. نقوم بفحص قعر العين بوساطة منظار العين لتقييم الشبكية – قعر العين – أمراض الأوعية الشبكية – ارتفاع ضغط Connote واعتلال الأوعية الشعرية السكري، انفصال الشبكية – النزوف – الاصطباغ – وكذلك النظر.

في ممارسة طب الفم: الفحص الشبكي نادراً ما يلجأ إليه بسبب أنه يجب معالجة الحدقة دوائياً لإجراء المراقبة الدقيقة.

*** العصب القحفي الثامن (السمعي)auditory:**

ينجز الفحص بوساطة تقنيات سمعية.

يتم الفحص المسحي للسمع Screening test بوساطة قرع الشوكة Fork .

تمسك الشوكة بين الإبهام والسبابة وتُضرب الشوكة بعقب اليد لتبدأ بالرنين وعندئذ توضع على vortex الرأس.

يُسأل المريض فيما إذا كان يستطيع سماع الصوت ويطلب منه أن يحدد فيما إذا كان يسمع الصوت بشكل أفضل في أحد الجانبين «اختبار ويبر».

وهذا يصطلح عليه بالتوضُّع Lateralization وهو يشكل إشارة إلى نقصان في السمع وحيد الجانب ناتج عن مجموعة من الأسباب ، وفي حال ضياع نواقل السمع فإن الصوت يكون متوضعاً Lateralizaed في الأذن الصماء أما في فقدان السمع الحاسي العصبي فإنه يكون متوضعاً في الأذن الأفضل سمعاً. في اختبار سمعي ثانوي (اختبار Rinne) توضع القاعدة المهتزة من الشوكة على الخشاء ويُطلب من المريض أن يشير بإشارة عندما يُسمع الصوت طويلاً وفي تلك اللحظة تحرك الشوكة مباشرة لكي تكون النهايات المهتزة من الشوكة فعالة .

وصماخ السمع الظاهر والصوت يجب أن يكون مسموعاً وإذا لم يكن مسموعاً فهي إشارة إلى تلف في نواقل السمع.

اختبار Weber (اختبار التوضع)

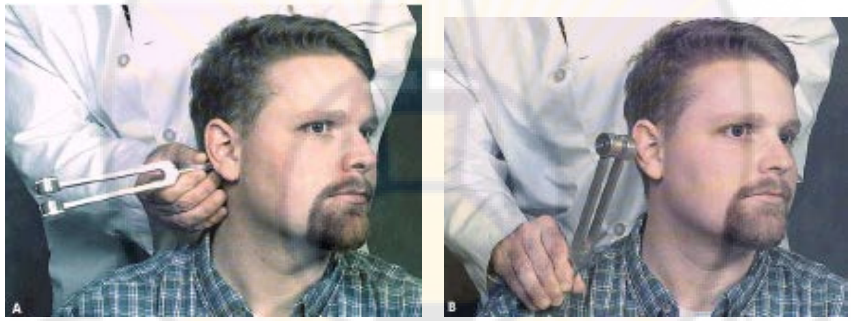

A و B اختبار Rinne لتحري فقدان السمع الحسي العصبي

يرتبط فحص الذوق testing بالعصب السابع والعصب التاسع.

نضع مجموعة من النكهات المميزة والقابلة للانحلال الموجودة في عبوات. تطبق هذه النكهات وبشكل إفرادي على جانبي اللسان وعلى ظهره، تستقبل النكهات في مقدمة اللسان من العصب السابع بينما في المنطقة الخلفية من العصب التاسع. يُخرج المريض لسانه وتطبق المواد المنكهة بوساطة عود ذ ي رأس قطني على الجانب الأول ثم على الجانب الآخر.

فحص الإحساس يجب أن يكون بشكل متناظر في الجانبين الأيمن والأيسر.

وعادة ما يحدث الإخفاق في اكتشاف المذاق بسبب آفات في الجملة العصبية المركزية وذات اختلاط على الطرق العصبية.

تبدُّل الذوق يصطلح عليه باضطراب الذوق (فقدان الذوق dysgeusis).

تفحص الأعصاب الجسمية الحسية باستخدام مطبق ذي رأس قطني لإدراك الحس الخفيف والسابر السني لإدراك الألم. (إحساس وخزة الدبوس) ؛ و نسحب الرأس القطني وبشكل فتيلة رفيعة thin whisp وتطبَّق بطلف على الجلد الوجهي ويفحص العنصر الحسي من العصب القحفي الخامس **(مثلث التوائم)** .

من أجل تحري حس وخز الدبوس فإنه يتوجب على الفاحص أن يجعل السابر السني يلامس أولاً وبشكل لطيف لظهر يد المريض لكي يتكيف «أو تتكيف» مع هذا الحس وذلك قبل استخدام هذه الأداة على الوجه.

نفحص كلا الإحساسين اللمس الخفيف و وخزة الدبوس على منطقة الجبهة و منطقة الخدين والذقن على كل جانب من الوجه.

تقييم الإدراك الحسي داخل الفموي بوساطة اللمس الخفيف وحس الوخز على الحنك الصلب لثة الفك العلوي ولثة الفك السفلي وجوانب اللسان.

B فحص إحساس وخز الدبوس (حس الألم)

Aفحص اللمس الخفيف

* تعصّب الألياف الحسية للعصب السابع **(الوجهي)**facial نسيج الأذن الخارجية

المجاورة للصماخ السمعي. وتفحص هذه المنطقة أيضاً بوساطة اللمس الخفيف ووخز الدبوس.

* العصب التاسع (**البلعومي اللساني**) glossopharyngeal هو عصب حسي للبلعوم الفموي و هو الذي يمكن أن يفحص في مكان الحلق والوجه الخلفي للحنك الرخو .

* تبدّل الإحساسات هو ضعف الحس ؛ و فقدان الإحساس هو نقص الحس .

هذا العجز الحسي يمكن أن يكون وصفي ا للرض مثل تأذي العصب السنخي السفلي أثناء قلع الرحى الثالثة أو كسر الفك.

و من جهة أخرى عندما لا يكون هنالك قصة أذية فإنه يجب أن نأخذ بعين الاعتبار الورم الخبيث.

و يشارك في فحص العصب الحركي ملاحظة الحركة.

نفحص الأعصاب الثلاثة التي تعصب العضلات المحيطة بالعين بجعل المريض يحرك عيونه في خمس ة اتجاهات للأعلى والأسفل واليسار واليمين والأسفل والخارج، و يحدق المريض في أصبع الفاحص وهو يحركها في اتجاهات مختلفة ويراقب الفاحص حركة عيون المريض.

نفحص الأعصاب المحركة التي تتحكم بحركة العين بجعل المريض «أو المريضة» ينظر للأعلى والأسفل ومن جانب لجانب ، العصب القحفي الثالث «**المحرك للمقلة** »oculomotor ويحرك العيون للأعلى والأسفل أو أنسياً.

العصب القحفي السادس «**المبعد**» abdocens يحرك العيون وحشياً.

يطلب الفاحص من الشخص أن يتتبع بنظراته إصبعه وهي تتحرك للأسفل وبعيداً وذلك من أجل كل عين لفحص وظيفة العصب **البكري** trochlear . إن

الإخفاق في إنجاز هذه الحركات يُشار إليه بش لل العضلات المحركة للعين opthalmo plegia الحالة المسببة بأذى العضلات المحيطة بالعين أو الآفات العصبية التي تصيب مسار الأعصاب المحركة.

فحص العصب القحفي الثالث (المحرك العيني) و العصب القحفي السادس (المبعد) بواسطة حركة العين الجانبية

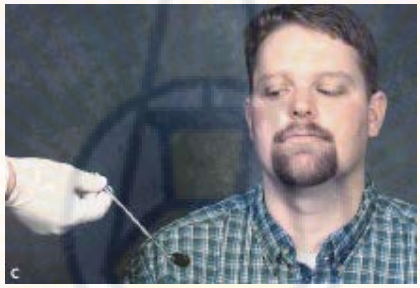

فحص العصب القحفي الرابع (البكري) بواسطة حركة العين للأسفل و الخارج

العصب القحفي **الثالث** بدورهأيضاً ينظم قطر الحدقة وهو يفحص بطريقتين:

الأولى: بوساطة حزمة ضوئية توجه نحو الحدقة هذا التنبيه سوف يسبب تضيق الحدقة، و حينما يوجه التنبيه الضوئي على العين اليمنى فإن اليسرى سوف تتقلص أيضا بفعل انعكاسي.

الحدقات تستجيب أيضاً للمطابقة، يطلب من الشخص أن يحدق في الغرفة ومن ثم أن يحدق في ورقة مكتوب عليها بعض الأحرف تبعد عن عينيه قدمين .

إذا كانت الحدقة طبيعية فإنها سوف تتوسع، إنَّ تفاوت البؤبؤين يمثل تضيق في حدقة واحدة ويمكن أ ن يكون علامة لذروة السرطان الرئوية في حالة يشار إليها

بمتلازمة هورنر، وفي هذه الحالة الاستجابة الحدقية لا علاقة لها بالعصب الثالث والأصح أن العقدة الكويكبية قد انضغطت بالورم وتسبب ذلك في عجز ودي أثر على الحدقة، عندما تستجب العيون بشكل طبيعي فإن مصطلح PERLA يُدون في البطاقة ليشير إلى أن الحدقتين تستجيبان بشكل متساو للضوء والمطابقة.



فحص تقبض الحدقة بواسطة حزمة ضوئية

يعصب الفرع الحركي من العصب مثلث التوائم العضلات الماضغة.

يُطلب من المريض أن يصك أسنانه بعضها على بعض بينما يضع الفاحص إصبعين على كل عضلة ماضغة، وعندما يبدأ صك الأسنان فإن العضلات سوف تنتبج وبعدها نراقب وظيفة العضلة الجناحية بجعل المريض يحرك فكه من جانب إلى جانب.

فحص الوظيفة الحركية للعصب القحفي الخامس بواسطة تحريك الفك من جانب لآخر

* تُقيَّم وظيفة العصب السابع (**الوجهي**) المحرك بجعل المريض يقوم بتعابير وجهية مختلفة يطلب الفاحص ما يلي:

غضّن جبينك، ارفع حاجبيك، ابتسم وأرني أسنانك، اعبس، ضُمَّ شفاهك وصفّر، أغلق عينيك وافتحهما.

شلل العصب الوجهي يلاحظ بسهولة عادة ونتأكد منه بسرعة بوساطة هذه الفحوص البسيطة يمكن أن ينشأ شلل palsy الوجهي عن الإنتان – الرض – الجراحة – الأورام وبشكل خاص أورام الغدة النكفية. ومن الأهمية بمكان أن نتذكر أن معظم أورام الغدة النكفية التي تترافق مع عجز في العصب السابع هي أورام خبيثة.

عندما يتحدد الشلل في النصف السفلي من الوجه فإننا نشك بأن الآفة توجد في الناحية نفسها أي السفلية بينما أن الفرع العلوي يمر فوقها بينما السفلي يمر خلالها. وبالمقابل عندما يظهر الخذل paresis على الجانب بأكمله فإننا نشك بوجود آفة عصبية محيطية.

فحص العصب القحفي السابع A العصب الوجهي العلوي : رفع الحاجبين

B غمض العينين C العصب الوجهي السفلي : الابتسام و إظهار الأسنان

يستحق الجفن eyelid أن يكون له اعتبار خاص عند دراسة حالة العصب الوجهي.

عملياً: فإن ألياف العصب الوجهي تعصب الجفن العلوي وهي التي تقوم بغلقه، أما فتح العين ورفع الجفن، فإنه دور تعصب العصب المحرك للمقلة (الثالث).

العصب الوجهي : مثل الكلابة يغلق الجفن **العصب المحرك العيني : كعمود يرفع الجفن العلوي**

* تفحص الوظيفة المحركة للعصب القحفي العاشر (**المبهم**)vagus بوساطة تحديد إذا ما كانت المرآة السنية تثير منعكس الإقياء عند وضعها على الحنك الرخو أو على قاعدة اللسان.

* يفحص الفرع الشوكي في العصب الحادي عشر (**اللاحق**)accessory بوضع

اليد على الكتف والطلب من المريض أن يرفع كتفه ومن ثم يرفع الكتف الآخر.

فحص الفرع الشوكي من العصب القحفي الحادي عشر (اللاحق)

أخيراً: العصب القحفي الثاني عشر، العصب **تحت اللساني** hypoglossal:

يقيم بجعل المريض يخرج لسانه ويحدد فيما إذا كان منحرفاً نحو أحد الجانبين أو إلى الجانب الآخر.

يُطلب من المريض تحريك لسانه من جهة إلى أخرى أو يدفع جانباً مقابل tongueblade ينشأ العجز عن مجموعة من الآفات ذات التوضع المحيطي أو المركزي.

فحص العصب القحفي الثاني عشر (العصب تحت اللساني)

تتمة الفحص الفموي الروتيني للرأس والرقبة:

هنالك فحوص سريرية أخرى التي نحتاجها عادة ويمكن أن نقوم بها بعد إتمام الفحص الفيزيائي.

نحتاج إلى **بزل الوريد** من أجل القيام بالفحوص الدموية المخبرية التي تشمل صيغة الدم وكيميائيات الدم و تحليل المصل . و يقوم المخبري عادة بالعملية في المختبر السريري، وفي أغلب الحالات فإن الوريد البارز المتوضع بالقرب من الحفرة قبل المرفق هو الوريد المختار و المحسوس .

توضع العاصبة حول الذارع العلوي ويطلب من المريض أن يقبض يده، تتقلص العضلات في الذراع وهذا يساعد على توسع الأوردة المعنية.

تدخل إبرة بزل الوريد إلى الوريد ونقدمها ببطء حتى نرى نقاط الدم تتساقط وبعدها ندخل الأنبوب التجميعي(ذو الضغط السلبي) حتى يحيط بالإبرة. وتُحل العاصبة عندما يمتلئ الأنبوب بالدم .

و تعد أنابيب Vacationer المتنوعة ذات قيمة عالية للحصول على المصورة والمصل.

بزل الوريد : A تطبيق العصابة B إدخال الإبرة داخل الوريد

* فحص سريري آخر ينجز في الفحص الطبي هو فحص الرقعة التخصصية وذلك عند مريض يشك لديه بوجود التهاب فم تحسسي وبشكل خاص الشكل المتأخر منه.

أو أن المريض لديه آفة ذات شكل حززاني أو المرضى الذين لديهم حساسية للمعادن والثقيلة وهؤلاء يجب أخذهم بعين الاعتبار، اختبار الرقعة يمكن أن يجرى على جلد الساعد .

تكون المواد المخبرية ممزوجة في سواغ و الذي عادة Petrojelly أويمكن تطبيقه ا مباشرة أيضاً . المواد المراد فحصها توضع على شريط لاصق غير محسّس ، يُطبق الشريط على راحة الجلد (الراحة) ويبقى في مكانه لمدة 48 ساعة .

إذا كان المريض يخفي استجابة الخلايا T فإن منطقة حمامية سوف تظهر في موقع التماس .

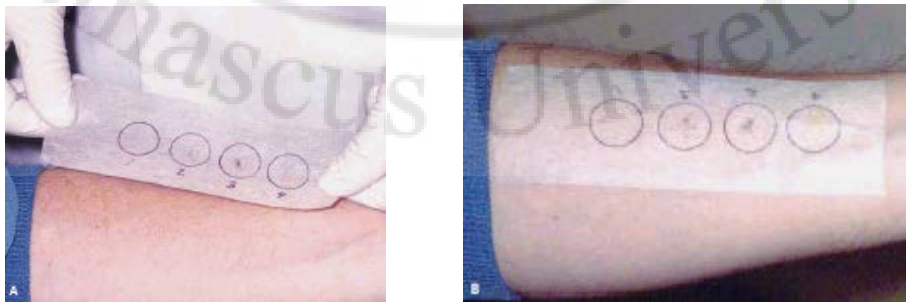

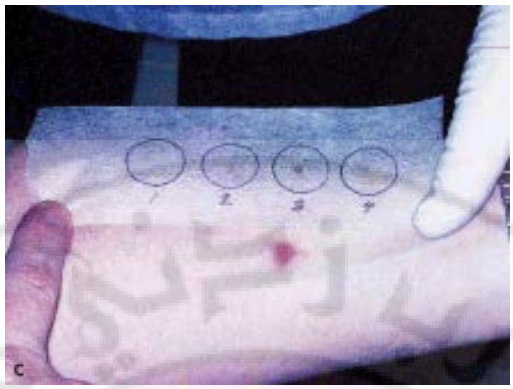

فحص الرقعة : A تطبيق مادة الاختبار على شريط لاصق B تطبيق الشريط على الجلد

C منطقة حمامية تدل على حدوث النمط المتأخر من فرط التحسس

الخزعة:

هي الشيء الحاسم في الممارسة الطبية الفموية والأنواع الثلاث من الخزعات المستخدمة بشكل أكثر تكراراً هي:ال قارضة Punch – الخزعة القاطعة incisional – خزعة الفرشاة brush.

يستخدم التخدير الموضعي من أجل الخزعة الاستئصالية والقاطعة، في معظم الحالات تغطى النسج بمخدر سطحي لمدة 2 – 3 دقائق وثم يتبع ذلك حقن الليدوكائين والمقبض الوعائي.

تتطلب معظم الخزعات فقط نصف أمبولة، ويجب وضع الإبرة في جوار موضع الخزعة، حيث تدخل مباشرةً تحت مكانها ومن ثم يتم تصريف الإبرة .

الخزعة الاستئصالية القارضة: تنجز بوساطة مقص (مقرض) وحيد الاستعمال 5 مم. ويقتطع من مركز الآفة حوالي 3 – 4 مم ومن العمق .

يُستخدم ملقط الأنسجة لمسك الأنسجة متجن بلً هرس الأنسجة ومستخدماً مقص منحني لإزالة لب الآفة، ينصّف هذا اللُّب من أجل الفحص بالتألق المناعي.

يجب وضع أحد العينتين في الفورمول كي تفحص نسيجياً بصورة جيدة .

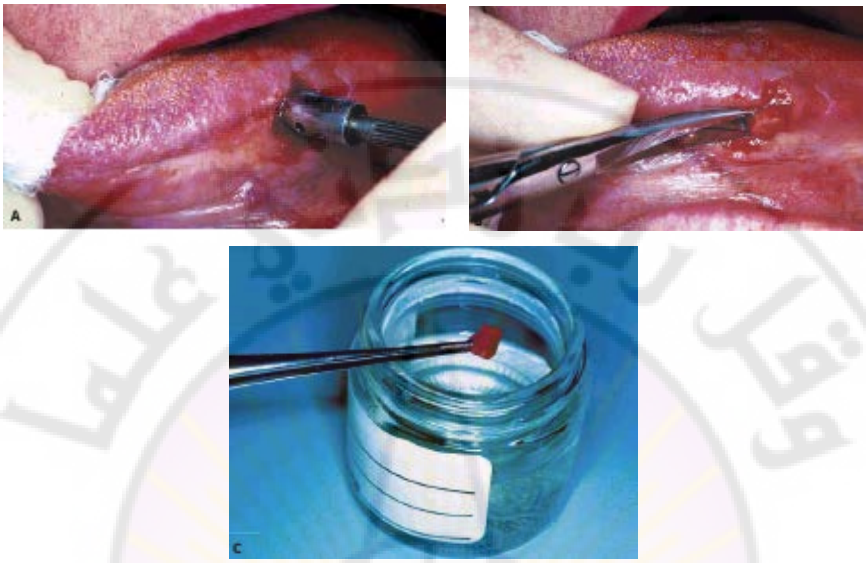

الخزعة القارضة : A الحصول على لب الآفة باستخدام أداة قارضة

B إزالة ارتباطات نسج الخزعة القارضة باستخدام مقص منحني C وضع النسيج ضمن الفورمول

الخزعة القاطعة:

يمكن أن تنجز أيضاً بوساطة المشرط ذ ي الشفرة 15 وفي معظم الحالات نقوم بالقطع الإهليلجي بشفرة توجه بزاوية 45°. ويمكن أن نغلق الجرح بوساطة غرزتين أو ثلاث غرزات متقطعة بخيط حريري في كل من الخزعة القاصة والقاطعة، يجب وضع الشاش الضاغط بضعة دقائق لإتمام الإرقاء الدموي.

يجب أن يُعلَّم المريض أن يتجنب الأطعمة القاسية وأن يستخدم مضامض الماء الملحي الدافئ وذلك في اليوم الأول أو اليومين الذين يليان العمل الجراحي.

إن تطبيق كيس رطب من الشاي على الجرح سوف يحدث نزفاً قليلاً.

استخدام المشرط في الخزعة القاطعة

الخزعة بالفرشاة :

تتطلب أداة خاصة مع أشعار قادرة على اقتلاع خلايا من الطبقة الشوكية للظهارة عندما تدور بشكل ثابت فوق الآفة المخاطية. تُنقل الخلايا المتجمعة إلى شريحة زجاجية حيث تثبت وتُقدم للعمل المخبري لتفسيرها interpretation .

خزعة الفرشاة – تدور الفرشاة فوق المنطقة المراد أخذ عينة منها

مبادئ السيطرة على الإنتان

Principles of Infection Control

* التحذيرات : Precautions

* القصة المرضية : Medical History

* اللقاح : Vaccination

* الوقاية الشخصية : Personal Protection

* حوادث التعرض للانكشاف : Exposure Incidents

* تعقيم المعدات : Equipment Classification

* تقنيات التطهير : Aseptic Techniques

* (تجنب إنتقال التلوث) : (Avoiding cross - contamination)

* الخلاصة : Summary

إن مراكز السيطرة و الوقاية من الأمراض (CDC) The Centers for Disease Control and Prevention هي شعبة من خدمة الصحة العامة Public health Service في الولايات المتحدة ، والمصدر الرئيسي لتوصيات السيطرة على الإنتان . و على مر السنين نشرت من قبل ال(CDC) عدد من توصيات الوقاية من انتقال المرض مع تحديث و تنقيح نتيجة تطور العلم والمعلومات. أما اليوم فهناك العديد من المصطلحات الشائعة في المقاييس الوقائية المتنوعة لكوادر العناية بالصحة الفموية (DHCW) Health Care Worker Dental تستخدم في العناية الصحية .

*** التحذيرات : Precautions**

تحذيرات عامة : Universal Precautions

أنتجت لأول مرة عام 1985، وهي تأمر (DHCW) لاتباع احتياطات السيطرة على الإنتان نفسها مع كل المرضى بغض النظر عن حالة الإنتان.

يمكن أن يصاب العديد من الأشخاص بفيروس نقص المناعة البشري المكتسب (HIV)، فيروس التهاب الكبد B (HBV) أو أي مرض دموي المنشأ، والتي لا تحدد من خلال القصة المرضية. و يجب أن تطبق احتياطات معينة معروفة بأنها

تمنع انتقال هذه الفيروسات خلال العناية بجميع المرضى،هذه الاحتياطات ينبغي أن تحمي الـ (DHCW) والمريض من انتقال المرض ، و الإرشادات العامة الأحدث تستهدف الإنتانات التي ليست ذات منشأ دموي بالضرورة .

تحذيرات قياسية : Standard Precautions

أطلق في عام 1996 نموذج جديد من التحذيرات عرف باسم التحذيرات القياسية ، و قد استحدث في المجتمع الطبي . وهذه التحذيرات هي مجموعة من الأمور الرئيسية للاحتياطات العامة و احتياطات عزل مواد الجسم . وهذه تطبق على الدم و سوائل الجسم الأخرى و الإفرازات و فضلات الجسم باستثناء العرق (BBF) بغض النظر فيما إذا كان فيهم دم مرئي وعلى الجلد السليم و الأغشية المخاطية . و لذلك تطبق التحذيرات القياسية على الدم و كل مواد الجسم الرطبة. و هذه الإرشادات العامة تكوّن (الصف الأول) في الوقاية من إنتانات المشافي و مراكز العناية الطبية بالمرضى . و بالرغم من أن هذه الإرشادات قامت مقام الاحتياطات العامة في المستشفيات فإنها لا تطبق على أغلب مراكز طب الأسنان و العيادات . و قد طورت احتياطات العزل لوضع نموذج للحاجة إلى احتياطات معينة في السيطرة على الإنتان للمظاهر الوبائية المتنوعة للأمراض الشخصية . هذه الاحتياطات حدثت و طورت مع مرور الوقت ، إذ أصبح هناك معرفة أكثر عن انتقال الأمراض و أصبحت معلومات كوادر المشافي أكثر تشددا في الوقاية من الأمراض الخاصة عن أمراض معينة .

التحذيرات المعتمدة على الانتقال : Transmission-Based Precautions

إن التحذيرات المعتمدة على الانتقال مصممة للمرضى الموثقة أو المشكوك بإصابتهم بالإنتان أو مستعمرين بعوامل مرضية مهمة ، معدية بشكل كبير أو وبائية ، و تستخدم هذه القواعد عندما تكون الاحتياطات القياسية ربما غير كافية

لإيقاف انتقال الأمراض في المشافي، وكما في الاحتياطات القياسية فإن هذه طورت لمعالجة المرضى في المستشفيات والتي من غير الممكن تطبيقها في طب الأسنان.

العديد من أسس انتقال الأمراض موضوعة في الجدول أدناه .

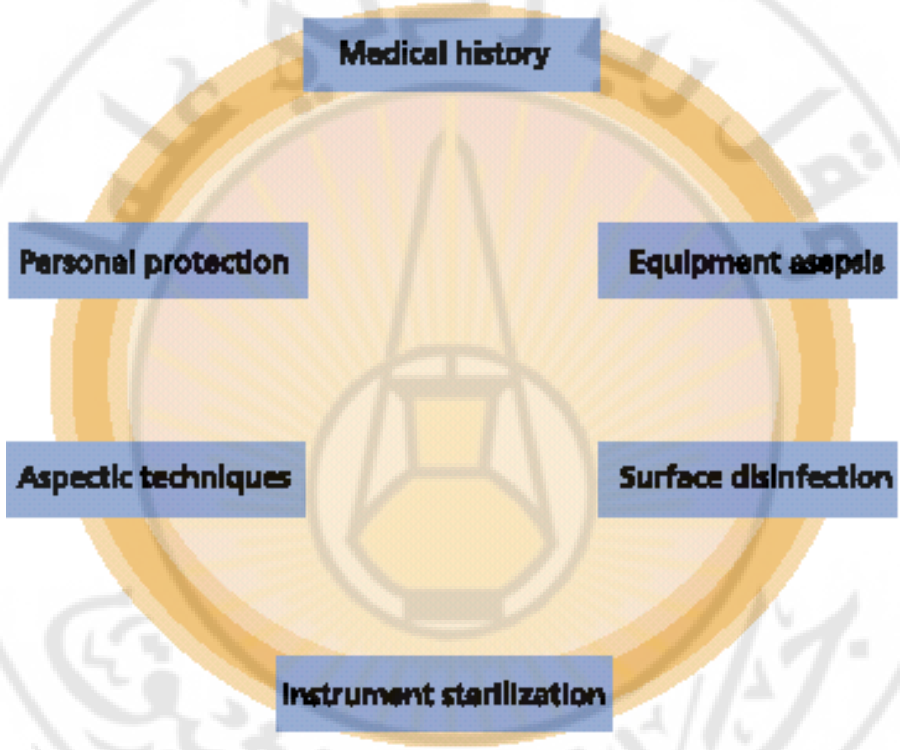

عناصر السيطرة على الانتان

الإنتان	التقييد (العزل)
دفتريا Diphtheria	يبعد عن العمل
النكاف Mumps	يبعد عن العمل خلال فترة الفعالية و فترة بعد التعرض
التهاب الكبد A Hepatitis A virus	تجنب التماس مع المريض ، تعاطي الطعام

التهاب الكبد B	Hepatitis B virus	يتطلب مشورة مجموعة خبراء ذوي خبرة عالية حتى الحصول على نتيجة سلبية للمستضد e من التهاب الكبد الانتاني
إنتان الطرق التنفسية العلوية		تجنب الاتصال مع المرضى ذوي الخطورة العالية
الحصبة الألمانية	measles	يبعد عن العمل خلال فترة الفعالية و فترة بعد التعرض
عقبول المنطقة	herpes zoster	تغطية الآفات

الجدول يوضح تقييد العمل عند عمال العناية الصحية المخموجين كما أوصى به من قبل خدمة الصحة العامة

*** القصة المرضية :**Medical History

بالطبع ، إن القصة المرضية هي جزء مهم من العناية السنية الواسعة ، وعلى كل حال ، فإن أهمية تحري الأمراض الإنتانية عند المرضى لها الأولوية على اتباع توصيات ال(CDC) في التحذيرات المختلفة . ولقد كان ذلك أمرا أساسيا وخاصةً عند المرضى الذين يملكون قابلية كبيرة لنقل مرض التهاب الكبد B ال(HBV) . فإذا اتبع طبيب الأسنان لمرة واحدة إرشادات السيطرة على الإنتان الصارمة و اتبع مفهوم التحذيرات العامة التي نظمت من قبل هيئة الصحة و السلامة المهنية (OSHA) . و هذا الهدف الذي أصبح أقل أهمية في انتقال المرض لأن المرضى الآن يراقَبون و كأنهم ربما معديون ، فإن الموضوع يكون قد أصبح سهلاً .

إن المرض غير المعالج ، و المصاب بالسل الفعال (TB) والمثبطين مناعيا

(Immunocompromised) هما الاستثناءان الرئيسيان للتحذيرات العامة في طب الأسنان ، و إن مريض السل الفعّال لا يعالج بإجراءات اختيارية ، وإنما تنفذ إجراءات إسعافية متبوعة بتحذيرات خاصة مثل: (الهواء ا لدفقي الصفيحي،الأشعة فوق البنفسجية ، وأقنعة التصفية HEPA) . و يتطلب المرضى الموهنين مناعياً

معالجة خاصة لحمايتهم من الإنتان مثل استخدام الإرواء العقيم و الصادات الواقية .

تؤخذ لقاحات من أجل الأمراض الإنتانية المعدية لحماية ال(DHCW) .

*** اللقاح :** Vaccination

إن اللقاح (التمنيع) Immunization يعد عاملا مهما في منع انتقال المرض ، لأن كوادر العناية الصحية في خطر متزايد غالباً لاكتساب الأمراض بسبب التعرض المهني Occupational Exposure. و إن الحفاظ على المناعة من الأمراض القابلة للوقاية باللقاح هي جزء مهم لأي برنامج سيطرة على الإنتان .يجب الأخذ بعين الاعتبار الإرشادات العامة لخدمة الصحة العامة Public Health Service حول تمنيع عمال العناية بالصحة ، إضافة إلى توصيات أطباء الرعاية الصحية الأولية الفردية ، ربما يحتاج عمال العناية بالصحة في مناطق جغرافية معينة أو تحت ظروف طبية معينة إلى تمنيع إضافي وغير الموصى به عند العمال الآخرين.

إن عوامل التمنيع موصى بها بصرامة لعمال العناية الصحية في الولايات المتحدة الأمريكية ، و هي تتضمن : التهاب الكبد B ، الإنفلونزا،الحصبة،النّكاف ، الحصبة الألمانية و لقاحات جدري الماء إن التمنيع غير ضروري إذا كان العمال ممنعين بشكل طبيعي ضد هذه الإنتانات، و يجب حماية كل البالغين ضد الدفتريا Diphtheria و الكزاز Tetanus(غالباً يعطى في سن الطفولة لقاح الـ (DPT) دفتريا،السعال الديكي،الكزاز). ينصح لقاح ذات الرئة الفصيّة لجميع البالغين و من بعمر 65 وأكثر .

***الوقاية الشخصية :** Personal Protection

طرق السيطرة الآمنة في التعامل مع الإبرة

Safety Needle Engineering Controls

ازداد في السنوات الحديثة التأكيد في العديد من البلدان على فرض استخدام

أجهزة (الوقاية من الأدوات الحادة) sharps protection و قد أمرت بعض القوانين في هذه الدول حالياً بشكل رسمي بتقييم هذه الأجهزة و المعدات و استخدامها .وضعت هذه المعدات لحماية المستخدم من ثقب نفسه بالأدوات الحادة أو الأدوات الملوثة بفضلات المريض(BBF) .

وتتضمن الأمثلة عليها :الإبر المغلفة ذاتياً،أنظمة الإبر داخل الوريدية،المشارط ذات الإستخدام لمرة واحدة والتي لا تتطلب إزالة الشفرة عن الحامل،والمواد البلاستيكية بدل الزجاجية ، في حالات الزجاج الملوث المعرض للإنكسار.

طرق السيطرة على ممارسة العمل : Work Practice Controls

تغيّر طرق السيطرة على ممارسة العمل الأسلوب الذي ينجز فيها الشخص مهمة موكلة إليه ، منقصا من خطر التماس مع مفرزات المريض وكمثال عليها : إعادة تغطية الإبرة بيد واحدة و التقنيات السليمة لنقل الأدوات .

حماية العين : Eye Protection

في إطار الإجراءات السنية العديدة، يمكن أن توجد سوائل جسم المريض في الرذاذ أو رذاذ الأجهزة السنية، بالإضافة لذلك يمكن أن يوجد الدم و اللعاب في الذر (الغبار الدقيق) الناتج والمتحرر خلال المعالجة . ويجب على الـ DHCW الذين ينجزون أو يساعدون أو يراقبون الإجراءات العلاجية ، لأنه من الصائب توقع إنتاج قطيرة أو بخار أو غبار أن يرتدوا واقي للعين. يجب أن يوفر واقي العين عدسات كبيرة كفاية لحماية العين و إطار جانبي صلب لمنع

الأجسام الغريبة دخول العين من أطراف النظارات.

إن الواقي الوجهي في هذه الظروف كإطار موصول إلى قناع جراحي أو علاجي يعتبر مقبولا . ينبغي أن يتم غسل واقي العين المصمم لإعادة الاستخدام بالماء و الصابون أو مطهرات السطح بين مريض و آخر . لتجنب نقل التلوث عند

التعامل به .

الكمامات: Masks

يجب أن تلبس الكمامات في الظروف نفسها التي تتطلب واقي العين. هناك العديد من الأصناف المتوفرة للاستخدام . و إن الكمامات الجراحية أو العلاجية تكون كافية خلال معظم الإجراءات السنية لحماية الأنف، الفم، ومجرى التنفس من التماس مع سوائل الجسم الناتجة خلال الإجراءات السنية. و هناك اعتبار مهم في استخدام الكمامة وهو أن ال DHCW يلبسون الكمام ة بطريقة التماس المباشر . و توضع الكمامة بطريقة تسمح للكمامة بملامسة وجه المستخدم حول المحيط الخارجي للكمامة. وإذا كان بالإمكان يتم تجنب التماس المباشر للكمامة مع أنف و فم المستخدم.

و لا بد من استخدام كمامة جديدة لكل مريض ، و بعض الباحثين يؤكد ضرورة تغيير الكمامة كل 20 دقيقة من العمل، بالإضافة لذلك يجب نزع ارتداء الكمامة و إعادتها خلال الإجراءات طويلة المدة، و خاصة عندما تصبح الكمامة رطبة . إن الرطوبة تؤثر في خواص الكمامة الواقية وربما تسمح بوصول التلوث للDHCW .

و هناك كمامات خاصة مطلوبة عند استخدام الليزر. وعلى الأشخاص الذين يتعاملوا أو يرافقوا إجراءات الليزر ارتداء الكمامات المصممة و المعتمدة للاستخدام مع الليزر.

الألبسة الواقية : Protective Clothing

يجب أن يلبس الرداء الذي يمنع اتصال فضلات الجسم الخاصة بالمريض (BBF) مع ملابس العمل والملابس اليومية والجلد والثياب التحتية عندما يكون من المحتمل توقع حدوث التماس . من أجل معظم الإجراءات السنية سيكون رداء

أو غطاء مخبري مع أكمام و قبة طويلة كافية لتغطية الملابس المكشوفة و الجلد وافيا بالغرض .

ربما تتطلب الإجراءات الجراحية استخدام رداء مصنوع من مواد تتميز بمقاومة للسوائل . وعلى طبيب الأسنان أن يحدد فيما إذا كانت فضلات جسم المريض (BBF) تخترق الرداء الواقي و إجراء التغيرات الضرورية للتأكيد على أن الوقاية الكافية قد قدمت . و عليه أن يبدل الرداء الواقي يومياً أو بين المرضى إذا أصبح متسخا بشكل واضح. إن منظمة ال(OSHA) تأمر رب العمل بأخذ الاستعدادات لغسل الرداء الواقي ، وهذا يتم في العيادة إذا كان هناك مساحة متوفرة لآلة الغسل و المجففة ، أو في مغسل تجاري .

إن المراييل ذات الإستخدام لمرة واحدة مقبولة أيضاً طالما لديها خواص الوقاية المانعة. و إذا استخدمت هذه المراييل يجب التخلص منها في نهاية كل يوم أو بين المرضى إذا كان ذلك ضرورياً. ربما ترمى المراييل ذات الإستخدام لمرة واحدة في القمامة العادية ، حتى تقابل الإرشادات العامة للتخلص من الفضلات الطبية . وهذه القوانين العامة تتنوع بين منطقة و أخرى، لذلك على الوكالة المحلية الممثلة مراقبة القوانين النوعية .

القفازات : Gloves

تعد قفازات الفحص الطبي كافية لمعظم إجراءات العلاج السني. و يجب أن يتم اختيار القفازات على أساس النوعية، الراحة و القياس الملائم . هناك العديد من أنواع القفازات موجودة حالياً في السوق السني ، و الاختيار قد يكون عملية صعبة خاصة إذا كان ال DHCW أو المريض لديهم حساسية من مادة اللاتكس و قفازات الفحص تكون ،غير معقمة ، ذات استخدام مفرد ، وغالباً يستخدم اللاتكس في صناعتها، بالرغم من أن هناك أنواعا متزايدة تستخدم مواد بديلة . يجب ارتداء القفازات المعقمة عند القيام بإجراءات جراحية .

غسل اليدين : Hand Washing

ينبغي أن يتم غسل الأيدي بشكل كامل وتام بالماء والصابون قبل وبعد ارتداء القفازات لتقليل عدد العضويات الدقيقة القابلة للانتقال . و لا بد من نزع الخواتم من الأصابع و أن تبقى الأظافر قصيرة للسماح بتنظيف كامل وتام للأيدي. و تستخدم غسولات اليدين الحاوية على عوامل مضادة للجراثيم عند القيام بعمل جراحي.

العناية باليد و التحسس من اللاتكس : Hand Care and Latex Allergy

إن الاستخدام المتزايد بشكل كبير للقفازات في السيطرة على الإنتان رافقه جوانب سلبية . و إن حدوث فرط حساسية لمادة اللاتكس و التهاب جلد غير نوعي مرتبط مباشرة باستخدام منتجات اللاتكس في إجراءات وقاية الصحة ، قد ازداد بشكل واضح في السنوات الأخيرة . وهناك العديد من المقالات في الأدب الطبي بحثت في موضوع الحساسية من اللاتكس . و يمكن أن ينشأ التهاب الجلد المهيّج و فرط الحساسية المباشرة أو المتأخرة من التماس مع قفازات اللاتكس.

يمكن أخذ العديد من الخطوات لتجنب المشاكل الناجمة عن استعمال القفازات. و إن الإخفاق في ارتداء القفازات أو غسيل الأيدي ليست بالأمور ذات الشأن. و الانتباه لإمكانية التهييج وحماية اليدين من التعرض غير الضروري يجب أن يشكل اعتبارا لكل عامل عناية بالصحة سواء كانوا قد تعرضوا لمشكلة جلدية أم لا، و المواد الكيميائية المستخدمة في صناعة اللاتكس والتي يمكن أن تسبب فرط حساسية متأخرة تتضمن مسرعات و مضادات أكسدة . إن تجنب القفازات المبودرة هو أيضاً مفيد في إنقاص انتقال مادة اللاتكس إلى المحيط وينقص التهييج . إن الحساسية الحقيقية لمادة اللاتكس غير شائعة نسبياً .يجب أن يتم استشارة الطبيب لتقييم أي حالة تهيج باليد و إعطاء التشخيص و العلاج المناسبين .

*** حوادث التعرض للانكشاف :** Exposure Incident

على الرغم من استخدام الرداء الواقي ،فإن خطورة التعرض عن طريق حادث لفضلات المريض يمكن أن تستمر في العيادات السنية. و يمكن أن يحمل الاختراق و الاحتكاك مع معدات ملوثة و إرذاذ الأغشية المخاطية لل DHCW بفضلات المريض ، خطورة انتقال الأمراض الإنتانية . و تأمر ال OSHA أرباب عمال العناية بالصحة بأن يكون لديهم خطة موضوعة كاستجابة لحوادث الانكشاف . فعلى الأقل يجب أن يمد العامل بوسيلة أولية سريعة و مباشرة، يتبع بإحالة إلى مساعد بالعناية الصحية مؤهل لمتابعة الحالة . و المريض المسبب لهذه الحادثة عليه أن يخضع لفحص التهاب الكبد B ، الإيدز ، التهاب الكبدC . تقدم الـ CDC الإرشادات العامة الكاملة للتدبير ما بعد التعرض . و تحدث هذه الإرشادات العامة بانتظام بما أن معلومات أكثر تصبح متوفرة فيما يتعلق بالتدبير والوقاية من انتقال المرض من المريض إلى العامل بالعناية الصحية .

*** تعقيم المعدات :** Equipments Sterilization

إن تعقيم الأدوات بين فترات الاستعمال هو الاعتبار الأساسي في عمليات السيطرة الجيدة على الإنتان ،هناك العديد من الإرشادات العامة التي تساعد الDHCW في تحديد الطريقة المناسبة لتصنيف أو وضع النموذج المناسب للأدوات .

تصنيف الأدوات : Instrument Classification

يتم تصنيف الأدوات السنية تبعاً للقصد من استخدامها . وهذه التصانيف تساعد الممارسين في تقرير الطريقة المناسبة لإعادة استعمال الأدوات بين مريض وآخر. و إن طرق التعقيم المصادق عليها من خلال مؤشرات بيولوجية تكون مفضلة على

الطرق الكيميائية التي لا يمكن أن يكون مصادقا عليها . وتتضمن الطرق المصادق عليها الحرارة الرطبة ، البخار الكيميائي ، الحرارة الجافة ، و أكسيد الإتيلين (ETO) .

– الأدوات الخطيرة Critical Instruments هي الأدوات المصممة لاختراق النسج الرخوة أو العظم هذه الأدوات يجب تعقيمها بين الجلسات أو التخلص منها أو تكون وحيدة الاستخدام

– الأدوات نصف الخطرة Semi Critical Instruments تكون غير مصممة لاختراق النسج لكنها تمس النسج الفموية. و هذه الأدوات تتطلب تعقيما بين الجلسات. إذا كان التعقيم بالحرارة غير ملائم فإن الغمر بمحلول مطهر/معقم عالي المستوى أمر مقبول.

– الأدوات غير الخطيرة Non Critical Instruments تلامس الجلد السليم فقط . وهذه الأدوات يمكن أن تعالج باستخدام مطهرات متوسطة أو ضعيفة المستوى .

إجراءات التعقيم : Sterilization Procedures

يجب أن تنظف الأدوات بشكل كاف وكامل كخطوة أولى في إعادة استعمالها ، خلال عملية التنظيف . و لكي تصبح الأدوات عقيمة يجب أن يرتدي الشخص قفازات عمل ثقيلة لتقدم وقاية إضافية ضد أذى الاختراق. إن الطرق الميكانيكية للتنظيف مثل الأمواج فوق الصوتية و غسالات التنظيف تكون مفضلة على الفرك اليدوي . و لا بد من تحري الأدوات بعد الغسل الميكانيكي لكشف الحطام الباقي والذي يمكن إزالته فيما بعد باليد .

عندما تصبح الأدوات خالية من الحطام توضع في علب أو أغطية مصممة تبعا لنموذج إجراء عملية التعقيم .

و من المهم ملاحظة أن معظم المعقمات الحرارية مبرمجة لتقديم دورة تعقيم معينة

، و تتحقق العقامة إذا كانت الأدوات موجودة تحت علبة ذات طبقة مفردة. و يتجنب وضع أغطية متعددة معاً أو داخل بعضها بعضا . في حال استخدام طبقات متعددة من الغطاء كالتي تستخدم في الصواني الجراحية فإن مدة دورة التعقيم تزاد وفقاً لذلك. و هنا يطلب العودة إلى دليل المستخدم للتعليمات الخاصة .

طرق التعقيم الحراري : Heat Sterilization Methods

هناك 3 أنواع شائعة الاستخدام للمعقمات الحرارية في عيادات طب الأسنان في الولايات المتحدة، وهي بخار تحت الضغط (أوتوغلاف) ، الحرارة الجافة ، والبخار الكيميائي (كيميغلاف) . إن المواصفات والحسنات و السيئات المتعددة مصوغة في الجدول .

التعقيم و التطهير الكيميائي : Chemical Sterilization and Disinfection

هناك 3 مستويات لمبيدات الجراثيم متوفرة للاستعمال .

إن المبيدات المتوسطة و منخفضة المستوى تكون مسجلة من وكالة حماية البيئة(EPA) . إن منظمة الغذاء و الدواء (FDA) تسجل المبيدات عالية المستوى، فقط المنتجات المسجلة بشكل صحيح يجب إستخدامها في عيادات طب الأسنان.

– المستوى المنخفض : إن مبيدات الجراثيم ذات المستوى المنخفض تكون غير قادرة على قتل عصيات السل(TB) ولكنه مسجل في ال EPA كمبيد للاستعمال في المشافي. و مبيدات الجراثيم هذه لا تعد فعّالة على عوامل ال TB ، و تختار عضويات ذات مقاومة عالية لتحديد فعالية الإبادة لمبيد الجراثيم . إن المبيدات ذات المستوى المنخفض تستخدم بشكل شائع في أغراض المحافظة على الصحة المنزلية لفريق العناية الصحية . و العديد من مركبات الأمونيوم الرباعي يوافق هذه الفئة .

– المستوى المتوسط: إن المبيدات المتوسطة مسجلة من قبل ال EPA للاستخدام في المشافي وهي عوامل فعّالة في معظم العضويات ومن ضمنها ال TB وذلك عندما تستخدم وفق تعليمات المصنع ، يجب استعمال هذه المبيدات الكيميائية لتدبير السطوح البيئية للعيادة السنية بعد كل مريض . هذه المنتجات ليست مصممة لتدبير الأدوات الملوثة الخطيرة أو شبه الخطيرة . أمثلة على الأصناف المنتجة التي تندرج تحت هذه الفئة تتضمن المركبات الفينولية الصناعية ، مركبات الكلور، IODOPHOR، بروميد الصوديوم ، الكلور وبعض منتجات مركب الكحول الفينولي .

– المستوى العالي : إن المطهرات ذات المستوى العالي قادرة على قتل كل العضويات الدقيقة ومن ضمنها الأبواغ ، عند مصادفة حالات خاصة . إن هذه المبيدات مصممة للإستخدام على الأدوات و الأجهزة ويجب إستخدامها بطريقة الغمر فقط .

إن الغلوتار ألدهيد مطهر يستخدم للتطهير وتعقيم الأدوات السنية. عند إستخدامه بشكل غير مخفف لغمر الأدوات من 6–10 ساعات ، يمكن استخدام الغلوتار ألدهيد لتعقيم الأدوات الحساسة تجاه الحرارة. و لا بد من استخدام هذه الطريقة فقط عندما يكون تعقيم الأدوات الخطرة أو شبه الخطرة غير ممكن بسبب طبيعة هذه الأدوات أو الأجهزة. إن الغلوتار ألدهيد مطهر متوسط المستوى عند استخدامه سواء كان ممددا أو غير ممدد لغمر الأدوات مدة 20 دقيقة تقريباً. و الغلوتار ألدهيد محلول طيّار و ربما يكون مهيّجا أو يسبب حساسية للنسج . لذلك تحفظ المحاليل مغلقة عند عدم استخدامها ، و يجب أن يرتدي العمال القفازات و الأقنعة وواقي العين في أثناء مزج،رمي، أو تصفية هذا المطهر و عند وضع أو إزالة الأدوات .

وبشكل أكثر حداثة ، أصبحت مستحضرات البيروكسايد متوفرة في المراكز

التجارية السنية للتعقيم الكيميائي. و يمكن إن يقدم هذا السائل المبيد للجراثيم العقامة أو تطهير بمستوى عال في حال إتباع تعليمات المصنع .

الطريقة	الحرارة	الوقت	الحسنات	السيئات
الأوتوغلاف البخاري Steam autoclave	121° مئوية	15–20 دقيقة	– فترة التعقيم قصيرة – إختراق جيد – ملاءمة للأدوات	–صدأ أدوات الكربون ستيل – إضعاف الحواف القاطعة – تعليب رطب
الحرارة الجافة Dry heat	160° مئوية 170° مئوية	2 ساعة 1 ساعة	– لاتضعف – لاتسبب صدأ و تآكل – فعالة وآمنة	– فترة تعقيم طويلة – إختراق ضعيف – لا تستخدم للقبضات
الكيميغلاف Chemiclave	131° مئوية	20–40 دقيقة	– فترة تعقيم قصيرة – لا تسبب الصدأ والتآكل – لا تضعف الحواف – مناسبة للستانلس	– الأدوات يجب أن تكون جافة – تحتاج مستحضرات كيميائية – تتطلب تهوية – يمكن أن تنتج فضلات خطرة

تطهير السطح : Surface Disinfection

التطهير هو إبادة معظم و ليس كل الأعضاء الدقيقة. و المعدات و السطوح التي أصبحت ملوثة خلال معالجة المريض ومن غير الممكن تعقيمها بالطرق الحرارية يجب تدبيرها بالتطهير بعد كل استعمال أو باستعمال الحواجز الكتيمة.

إن التلوث يمكن إن يحدث بلمس القفازات الملوثة أو من الرذاذ المتطاير في أثناء استخدام الأجهزة السنية مثل القبضات وسيرنغات الهواء أو الماء .

إن المطهرات الكيميائية مصممة للاستخدام على السطوح النظيفة و غير المسامية. تتأثر فعالية المطهر بالمواد المتبقية على السطوح ، و بالمنتج الممزوج بشكل غير صحيح ، و مدة الصلاحية المنتهية ، وعوامل عديدة أخرى. و إن

الطريقة المثلى لإنجاز كل من التنظيف و التطهير هي تأمين منتج يوفر غاية مزدوجة ، إن العديد من المطهرات متوسطة المستوى تحوي (خافضا للتوتر السطحي) و تسمح للمستخدم بتنظيف السطوح قبل تطهيرها باستخدام منتج مفرد. إن عملية تطهير السطح يجب أن تسمح بوصول التطهير لكل السطوح و تقدم وقت تماس كاف ليحدث التطهير . إن وقت التماس للمطهرات يعتمد بشكل كبير على نوع المنتج المستخدم و صنفه ، تتطلب بعض مبيدات الجراثيم وقت تماس 2 دقيقة فقط ، بالرغم من أن الأغلبية تتطلب وقت تماس حوالي 10 دقائق .

هناك أمور مهمة يجب أخذها بعين الاعتبار عند اختيار المطهر الكيميائي وهي ملاءمة المعدات، الرائحة و الخواص الملونة، سهولة الاستخدام ، القدرة على البقاء رطبة على السطوح من أجل تحقيق وقت التماس المطلوب من دون أن تتبخر ، مدة الصلاحية ، فعالية إبادة عصيات السل ، الكلفة.

الحواجز : Barriers

تقدم الحواجز بديلا فعّالا يوفر الوقت لتطهير السطوح . وتكون الحواجز من البلاستيك أو مواد صناعية كتيمة أخرى ، وهي توضع فوق المعدات أو السطوح لحمايتها من التلوث من مفرزات المريض خلال المعالجة السنية . و إذا استخدمت الحواجز يجب استبدالها بعد كل مريض .

*** تقنيات التطهير :** Aseptic Techniques

(تجنب انتقال التلوث):(Avoiding Cross-Contamination)

يمكن أن يحدث انتقال التلوث خلال أو بعد الإجراءات السنية و يمكن للأدوات و المناطق الملموسة بقفازات ملوثة خلال الإجراءات السنية أن تخدم كسطوح ناقلة للعضويات الدقيقة من شخص لآخر ، إن إجراءات التطهير و التعقيم غير

الملائمة أو غير الكافية من الممكن أن ينتج عنها أيضاً انتقال التلوث.
إن الفحص النظيف ، أو قفازات جراحية يجب أن تلبس من قبل الكوادر مباشرة قبل البدء بالمعالجة السنية . و يجب على الـ DHCW بعد لبس القفازات عدم لمس البطاقات ، الأقلام، جهاز الأشعة، الهواتف أو أجسام ومساحات أخرى بهذه القفازات. وذلك لمنع انتقال غير مقصود للسوائل الفموية من المريض إلى الأجسام التي لا تحصل بشكل روتيني على الطهارة والتي قد تلمس بعد الإجراءات.
وبطريقة مماثلة ، المساحات و الأجسام مثل الأبواب،الطاولات،الجدران، والمواد السنية غير المطهرة. هذه يجب التعامل بها بطريقة لكي نتجنب انتقال التلوث إلى القفازات التي ستدخل فيما بعد فم المريض أو تلوث الأدوات.
يمكن أن تبقى العضويات الدقيقة حية لفترة من الوقت تمتد بين ساعات إلى عدة أسابيع سانحة الفرصة للتعرض لها إذالم تطهر أو تعقم المساحات الملوثة بشكل جيد . و الجدير بالذكر أن فيروس التهاب الكبد الوبائي البائي يمكن أن يعيش في الدم الجاف في درجة حرارة الغرفة و على الأسطح حوالي أسبوع .

*** الخلاصة :** Summary

لقد أظهر الوقت أن العيادة السنية ليست مصدرا شائعا لانتقال المرض، وتابعت دراسات علم الأوبئة عن قرب وبخاصة مراقبة ال DHCW ، إذ كان المرض الأكثر انتقالا هو ال HBV ، وتم خفض الإصابة في الDHCW بانحدار شديد من 14 % عام 1972 لتصل إلى 9 % عام 1992 و قد بقي مستوى الإصابات ثابتا ما بين 1993 و 2004 ، و من المتوقع أن تنخفض نسبة الإصابات أكثر من ذلك إذا بقيت نسبة التلقيح عالية بين أطباء الأسنان الشباب ، لأن الأطباء القدامى غير الملقحين سيمضون إلى التقاعد .
لم تثبت منذ أواخر ال 1980 أي حالة انتقال للمرض منشؤها طبيب الأسنان ، كلاهما التطبيق الصارم لقواعد السيطرة على الإنتان ولقاح التهاب الكبد كانوا

فعّالين في هذه النتيجة .

لمزيد من المعلومات مراجعة : http://www.osap.org

Damascus University

اضطرابات الأسنان التطورية

الاضطرابات التطورية في عدد الأسنان :

- نقص عدد الأسنان.
- زيادة عدد الأسنان.

الاضطرابات التطورية في حجم الأسنان :

- صغر حجم الأسنان.

- كبر حجم الأسنان.

الاضطرابات التطورية في شكل الأسنان:

- تضاعف الأسنان.
- التحام الأسنان.
- التحام جذور الأسنان.
- الحدبات الزائدة.
- البروز السني.
- الميناء الهاجرة.
- الثورية.
- الضخامة الملاطية.
- تشوه السن.
- زيادة عدد جذور الأسنان.

الاضطرابات التطورية في تركيب الأسنان:

- تشكل الميناء المعيب.
- تشكل العاج المعيب.
- سوء تشكل العاج.

الاضطرابات التطورية في عدد الأسنان

ـ يعد التنوع في عدد الأسنان المتطورة شائعاً.

ـ هناك عدة مصطلحات على علاقة بتنوع عدد الأسنان :

غياب الأسنان Anodontia :

يشير إلى الفقدان الكلي للأسنان.

نقص عدد الأسنان Hybodontia :

يشير إلى نقص في تطور عدد من الأسنان.

Olgodontia :

وهو فرع من نقص عدد الأسنان يشير إلى نقص في تطور ستة أسنان أو أكثر .

زيادة عدد الأسنان Hyperdontia :

هي تطور سن زائد أو السن الإضافي ويصطلح على تسميته supernumerary (سن زائد).

إن مصطلح غياب الأسنان الجزئي partial anodontia يجب أن يُستبعدْ بالإضافة هذه المصطلحات تعني على أسنان أخفقت في التطور ويجب ألا تتطور على الأسنان التي تطورت وازدحمت أو التي قلعت.

- التحكم الجيني يبدو أنه يفرض (يتدخل) بتدخل قوي على تطور الأسنان. وهناك متلازمات وراثية متعددة قد تتوافق مع نقص عدد الأسنان ومع زيادة عدد الأسنان في كل هذه التناذرات هناك سيطرة زائدة بنقص عدد الأسنان أو زيادتها لكن قوة المرافقة تختلف بإضافة عدة تغيرات متعددة غير تناذرية في الأسنان تبدي ارتباطات وراثية قوية.

المظاهر السريرية :

تقيش عنيئلآزمئم : غياب الأسنان التطورية واحد من أكثر الاضطرابات

التطورية شيوعا ، نسبة حدوثها 3.5 – 8.5% باستثناء الرحى الثالثة، بنسبة غالبة للنساء على الرجال 1.5: 1

غيئ ايئلآزمئم : نادر معظم الحالات تحدث تحت الوراثة بنقص الماء السبب لسوء تشكل الوريقة الخارجية.

بالمقابل عندما يكون عدد الأسنان المفقودة عالياً أو يتضمن معظم الأسنان الدائمة (القواطع المركزية العلوية ، الأرحاء الأولى)

فالمريض لديه سوء تطور الوريقة الخارجية.

نقص عدد الأسنان غير شائع في الأسنان المؤقتة أقل من 1% وعندما توجد غالباً ما تكون في قواطع الفك السفلي (صورة 1).

الأسنان المفقودة في الإسنان الدائم ليست نادرة، مع كون الأرحاء الثالثة هي الأكثر تأثراً (20 – 23 %) يليها الضواحك الثانية تليها الرباعيات.

صورة (1) : حالة شاب لديه فقد تطوري لعدة أسنان وعدة أسنان مؤقتة متبقية.

يترافق نقص عدد الأسنان بشكل واضح مع نقص حجم الأسنان، ونقص تطور العظم السنخي، وزيادة الفراغات بين الأسنان، وبقاء مديد للأسنان المؤقتة

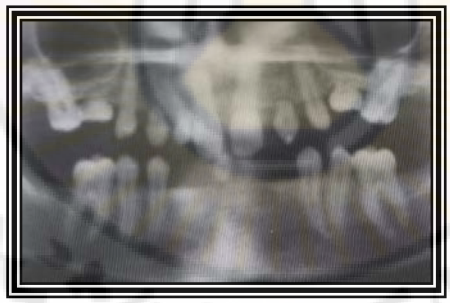

صورة (2) : صورة للشاب نفسه حيث لوحظ عدم وجود أسنان منطمرة ضمن الفكين.

وبالنسبة للأزمام : توجد زيادة عدد الأسنان في العرق الأبيض بين (1– 3%) مع زيادة حقيقية rate تشاهد في شعوب أسيا.

- تقريبا 76% – 86% من الحالات تظهر زيادة سن واحدة. وزيادة ثلاثة أسنان أو أكثر بنسبة أقل من 1% من الحالات.

إن زيادة سن مفردة يحدث بشكل أكثر تكراراً في الأسنان الدائمة وتقريباً 90% يحدث في الفك العلوي، مع ميل قوي للمنطقة الأمامية (صورة 3). والموقع

الأكثر شيوعاً في الفك العلوي هو منطقة القواطع ويتبعها في الفك العلوي الأرحاء الرابعة و الأرحاء الرابعة السفلية، الضواحك الأنياب، الرباعيات، مع ذلك الأسنان الزائدة ممن تكون ثنائية الجانب، ومعظم الحالات تكون أحادية الجانب، بشكل مغاير للسن الزائدة المفردة. وزيادة الأسنان المتعددة غير المترافقة مع متلازمات تحدث غالباً في منطقة الضواحك تتبعها الأرحاء ثم المنطقة الأمامية، على التوالي.

وعلى الرغم من أن الأسنان الزائدة تحدث في الفكيين فقد سجلت عدة حالات للأسنان الزائدة في اللثة، في حدبة الفك العلوي (tuberosity)، والحنك الرخو الدرز الوتدي الفكي العلوي، والحفرة الأنفية، وبين الحجاج والدماغ.

75% من الأسنان الزائدة في المنطقة الأمامية في الفك العلوي تخفق في البزوغ (التبزغ)

- وعلى عكس نقص عدد الأسنان، فإن زيادة عدد الأسنان تترافق بشكل إيجابي مع زيادة حجم الأسنان وهناك غلبة للذكور على الإناث بنسبة 1: 2.
- على الرغم من أن هناك عدة حالات عرفت عند كبار السن، معظم حالات زيادة عدد الأسنان تتطور خلال العقدين الأولين من الحياة.
- الرحى الرابعة الإضافية غالبا ما تدعى distodens السن الوحشية.

صورة (3) : السن الأنسية (سن زائد بازغ)

والسن الزائدة الخلفية التي تتوضع لساني أو دهليزي الأرحاء تدعى paramolar مجاورة رحوية.

إن الأسنان الطبيعية ربما تبزغ في المكان غير الملائم (مثال، الناب يتوضع بين الضواحك) هذا النموذج من البزوغ الشاذ غير الطبيعي .يدعى Transposition تبدل موضع الأسنان .

والأسنان التي يتبدل موضعها بشكل أكثر تكراراً هي الأنياب العلوية والضواحك الأولى العلوية.

الازدحام وسوء الأطباق الحادث لهذه الأسنان الطبيعية يوجب إعادة التشكيل للأسنان أو المعالجة التقويمية أو القلع .

الأسنان الموجودة عند الأطفال حديثي الولادة كانت في القديم تدعى الأسنان الولادية natal teeth والأسنان التي تظهر خلال الشهر الأول بعد الولادة تدعى الأسنان حديثة الولادة Neonatal teeth (صورة 4).

إنه اختلاف زائف ومن الأنسب تسمية كلا الحالتين بـ Natal teeth، واقترح بعض المختصين تصنيف هذه الأسنان على اعتبار أنها أسنان زائدة مؤقتة، ولكن معظمها أسنان مؤقتة تبزغ قبل أوانها أي أنها ليست أسناناً زائدة.

ونحو 85% من الأسنان الولادية هي قواطع سفلية، 11% قواطع علوية، و 45% أسنان خلفية.

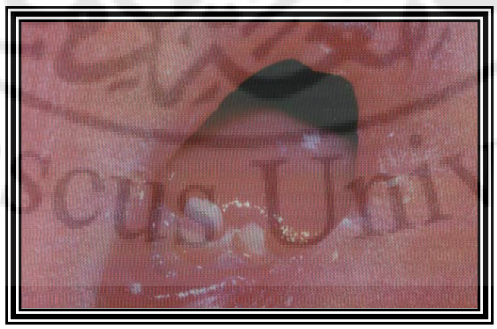

صورة (4) : أسنان ولادية في الفك السفلي كانت بازغة عند الولادة.

المعالجة و الإنذار :

إن نتيجة تأخر المعالجة ربما تتضمن تأخر البزوغ أو امتصاص الأسنان المجاورة أو انزياح الأسنان وتبدل موضعها مع ازدحام مرافق، وسوء إطباق ، أو تشكل الفراغ المتوسط بين الثنايا.

الأسنان الزائدة تجعل المنطقة ميالة أيضاً إلى تشكيل التهاب حول تاجي تحت حاد، أو التهابات لثوية، والتهابات ما حول الأسنان، وتشكل خرّاجات وتطور عدداً كبيراً من الأكياس التطورية والأورام.

الخبرة السريرية ربما لا تنصح بالإزالة الجراحية أو قد يكون لدى المريض مقاومة للمعالجة، في مثل هذه الحالات نجري له مراقبة دورية regular monitoring.

الاضطرابات التطورية في حجم الأسنان :

Developmental Alterations In The Size Of Teeth

- حجم السن يختلف وسط سلالات مختلفة وبين الجنسين.
- إن وجود سن صغير بشكل غير معتاد يدعى صغر حجم الأسنان microdontia.
- إن وجود سن أكبر من المعتاد يدعى كبر حجم الأسنان macrodontia.
- على الرغم من أن الوراثة هي العامل الأساسي فإن تأثيرات البيئة والجينات تتدخل في التأثير في حجم الأسنان المتطورة.
- إن الأسنان المؤقتة تتأثر أكثر بالتأثيرات الحاصلة للأم، ومن ثم فهي التي تؤثر في الجنين داخل الرحم.
- الأسنان الدائمة يبدو أنها تتأثر أكثر بالبيئة.

المظاهر السريرية :

على الرغم من أن حجم الأسنان يختلف إلا أنه عادةً ما يكون هناك تماثل بين جانبي الفك بالإضافة إلى أنه عندما يوجد اختلاف في الحجم ملاحظ فإن

باقي الأسنان نادراً ما تتأثر بشكل نموذجي، وعدد قليل فقط من الأسنان يلاحظ فيه اضطرا بات في الحجم.

إن اختلاف حجوم الأسنان لا يمكن اعتباره مفرداً ، ونقص حجم الأسنان يترافق بشكل قوي مع نقص عدد الأسنان، وكبر حجم الأسنان غالباً يشاهد بمرافقة زيادة عدد الأسنان. وكبر حجم الأسنان وزيادة عددها تشاهد بشكل أكبر عند الذكور. يشاهد صغر حجم الأسنان ونقص عددها بشكل أكبر عند النساء.

صغر حجم الأسنان Microdontia :

هذا المصطلح يجب أن يطلق فقط عندما تكون الأسنان أصغر من المعتاد.

لا يطلق صغر حجم الأسنان عندما تكون حجوم الأسنان طبيعية إلا أنها تبدو صغيرة بسبب وجود مسافات بين سنية واسعة ضمن فكين كبيرين في الحجم (صورة 5).

صغر حجم الأسنان الحقيقي غير شائع لكن ربما يحدث بشكل مفرد في متلازمة داون، والقزامة النخامية وكذلك يرافق عدد قليل من الاضطرابات الوراثية

النادرة التي تبدي شذوذات متعددة في الأسنان.

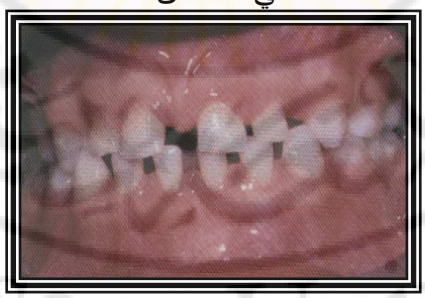

شكل (5) : شغر حجم الأسنان العلوي حيث الأسنان أصغر من الطبيعي لكن الزائدة لم يرافقها زيادة.

إن صغر حجم سن واحدة من مجموعة الأسنان وباقي الأسنان بحجم طبيعي ليس حالة نادرة، فالرباعية العلوية تتأثر بشكل متكرر وتظهر بشكل نموذجي بشكل تاج وتدي يغطي جذراً غالباً ما يكون بطوله الطبيعي.

عندما توجد السن الوتدية فإن الأسنان الدائمة الباقية غالباً تبدو أصغر بشكل بسيط في الاتجاه الأنسي الوحشي (صورة 6).

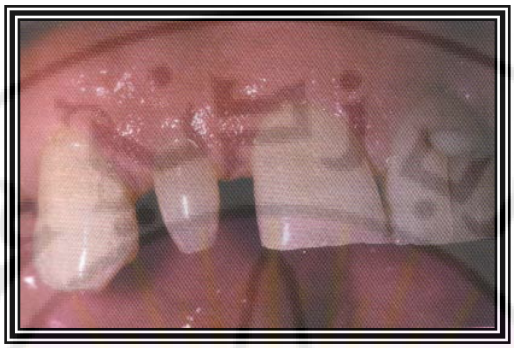

شذب (6) بك نائي بك هتني ب

كبر حجم الأسنان :

بشكل مماثل لصغر حجم الأسنان فإن مصطلح كبر حجم الأسنان يجب أن يطلق فقط عندما تكون الأسنان بحد ذاتها أكبر من المعتاد وهذا لا يتضمن أسنان ذات حجم طبيعي مزدحمة ضمن فك صغير.

إن مصطلح كبر حجم الأسنان ينبغي ألا يستخدم ليصف الأسنان التي تعاني من اضطراب الالتحام أو التضاعف.

إن الشكل المعمم الذي يتضمن جميع الأسنان نادرة الشكل النموذجي الذي يشمل فقط عدداً قليلاً من الأسنان التي تشذ في الحجم.

كبر حجم الأسنان المعمم يكون بمرافقة العملقة النخامية وفرط إفراز الغدة الصنوبرية و زيادة إفراز الأنسولين.

المعالجة والإنذار :

إن معالجة الأسنان ليست ضرورية ما لم تكن مطلوبة لاعتبارات تجميلية.

الرباعيات الوتدية في الفك العلوي غالباً ما ترمم لتأخذ حجمها الكامل بتيجان خزفية.

الاضطرابات التطورية في شكل الأسنان :

<u>تضاعف الأسنان والتحام الأسنان :</u>

تضاعف الأسنان أو التحامها يحدث في كلا الإطباقين الدائم والمؤقت مع ميل أكبر للمنطقة الأمامية العلوية.

تنتشر بشكل تقريبي في 0.5% من الأسنان المؤقتة و 1% في الأسنان الدائمة والحالات الثنائية الجانب أقل مشاهدة (صورة 7).

إن تضاعف الأسنان والتحام الأسنان حالتان متشابهتان وللتمييز بينهما يجب عدّ الأسنان الموجودة.

شكل (7) : تصدع الأزمة تمثل تاجه ا.

وفي تضاعف الأسنان الذي يُعدُّ عبارة عن تاجين منفصلين مع قناة جذرية واحدة ضمن جذر واحد غالباً تكون إحدى السنين هي سن أصلية والأخرى تكون سناً زائدة عندما نعدُّهما سناً واحدة؛ ثم إن عدد الأسنان يكون طبيعياً.

أما التحام الأسنان فإنه يحدث نتيجة التحام سنين متجاورين منفصلين وعندما نعد السنين سناً واحدة فإن لدينا في هذه الحالة سناً مفقودة (صورة 8).

التحام جذور الأسنان :

هو اتحاد سنين متجاورين بالملاط وحده دون تدخل العاج ، وعلى عكس تضاعف الأسنان والتحام الأسنان فإن التحام جذور الأسنان قد يكون من منشأ التهابي أو من منشأ تطوري.

عندما يتطور سنان قريبان بعضهما من بعض فإن الالتحام التطوري بالملاط يكون ممكناً. أما في حالة المنشأ الالتهابي فذاك لأن مناطق الالتهاب في جذور الأسنان تؤدي لتشكيل الملاط. فهنا السنان كاملتان من جهة تطورهما يلتحمان خلال سطح الجذور بوساطة الملاط. وتشاهد العملية بشكل أكبر في المنطقة الخلفية العلوية.

غالباً ما يتضمن النموذج التطوري الرحى الثانية؛ وتكون جذورها قريبة جداً من الرحى الثالثة المنطمرة المجاورة. أما النموذج الالتهابي غالباً يرافق أرحاء نخرة مع ضياع كبير في التاج.

المعالجة والإنذار :

إن وجود تضاعف الأسنان أو التحام الأسنان في الإطباق المؤقت يمكن أن يسبب ازدحاماً، ومسافات بين سنية، وتأخر في البزوغ، أو هجرة في الأسنان الدائمة المتوضعة تحتها.

وبالاستعانة بالتشخيص السريري الجيد والتشخيص الشعاعي قد يكون من المناسب قلع السن لمنع حدوث اضطرابات في البزوغ.

الحدبات الزائدة Accessory :

إن أشكال الحدبات تبدي اختلافات بسيطة وسط الشعوب ، هناك ثلاثة نماذج مميزة :

1.حدبة كربللي 2. حدبة تالون 3. البروز السني

عندما يوجد حدبة زائدة فإن الأسنان الباقية الأخرى غالباً تبدي زيادة خفيفة في الحجم .

المظاهر السريرية والشعاعية :

خابور قنكي : وهي حدبة زائدة تتوضع على السطح الحنكي للحدبة الأنسية للرحى العلوية.

- ربما تشاهد هذه الحدبة في الأسنان الدائمة والمؤقتة ويختلف شكلها من حدبة محددة إلى وهدة مثلمة أو شق.
- عندما توجد فإن الحدبة أكثر ما تتوضع على الرحى الأولى وتلاحظ بشكل أقل على الرحى الثانية والثالثة.
- وعندما توجد حدبة كربللي فإن الأسنان الدائمة المتبقية غالباً ما تكون أكبر من الطبيعي في الاتجاه الأنسي الوحشي.
- هناك اختلاف ملاحظ بين الشعوب المختلفة في وجودها مع سيطرة أو غلبة عند البيض بنسبة 90% وهي نادرة عند الآسيويين.

خابور ثلثي : وهي بروز سني في سن أمامية وهي حدبة إضافية مرسومة بدقة وهي تتوضع على سطح السن الأمامي وتمتد على الأقل إلى منتصف المسافة من الاتصال الميناني الملاطي حتى الحافة القاطعة (صورة 9).

- شعاعياً الحدبة تشاهد مغطية للجزء المركزي من التاج وتشمل العاج والميناء.
- في الصور الشعاعية السنية وفي عدد قليل من الحالات يظهر بوضوح امتداد لبي يدل على وجود الحدبة.

صورة (9) : حدبة تالون.

البروز السني (حديبة مركزية) Deus evaginatus :

عبارة عن حدبة تشبه ارتفاع في الميناء يتوضع في الميناء المركزي أو في الحافة اللسانية للحدبة الدهليزية في الضواحك والأرحاء الدائمة على الرغم من أن هذا النموذج من الحدبات الزائدة قد تسجل في بعض الحالات التي توضع على الأرحاء إلا أن البروز السني يحدث بشكل نموذجي على الضواحك. وهو عادة ثنائي الجانب و يظهر بوضوح غلبة وسيطرة للفك السفلي.

الحدبة الزائدة تتألف بشكل طبيعي من الميناء والعاج واللب وهي نادرة عند البيض وتصل نسبة وجودها عند الآسيويين إلى نسبة 15%.

شعاعياً : السطح الإطباقي يبدو مظهراً حدبياً وغالباً ما يشاهد امتداد لبي في الحدبة.

المعالجة والإنذار:

المرضى الذين لديهم حدبة كربللي لا يتطلبون أية معالجة ما لم يوجد ميزاب عميق بين الحدبة الزائدة وسطح الحدبة الأنسية اللسانية للرحى وهذا الميزاب يجب أن يسد بالسادة اللاصقة لمنع تطور النخر.

المرضى الذين لديهم حدبة تالون على أسنان الفك السفلي غالباً لا يتطلبون أية معالجة. أما وجود حدبات تالون في الفك العلوي فإنها غالباً ما تتداخل في الإطباق ويجب عندها أن تزال.

البروزات السنية غالباً ما تسبب مشاكل إطباقية وتتعرض للكسر وتتعرض

لانكشاف اللب بشكل متكرر.

وهنا غالباً ما يشار إلى إزالة الحدبات لكن المحاولات للحفاظ على الحيوية غالباً ما تقابل بنجاح جزئي فقط.

الانغماد السني (سن ضمن سن) Dens envaginatus (dens in dens)

:

الانغماد السني هو انغماد سطح عميق من التاج أو الجذر مبطن بالميناء.

<u>المظاهر الشعاعية والمظاهر السريرية :</u>

يشاهد الانغماد السني التاجي بشكل كبير جداً ، وقد اختلفت التقارير بنسبة سيطرته من 0.04–10 % عند جميع المرضى، والأسنان التي تتأثر بشكل أكبر هي الرباعيات الدائمة، والقواطع المركزية، والضواحك، الأنياب، والأرحاء. وهناك ميلان لإصابة الفك العلوي بشكل أكبر.

إن عمق الانغماد يختلف من طية خفيفة على شكل وهدة بشكل طوق إلى طية

عميقة قد تمتد إلى الذروة (رسم توضيحي 1)، إن الأنسجة الرخوة ضمن الانغماد عند البزوغ تفقد تزويدها الدموي وتصبح متموتة.

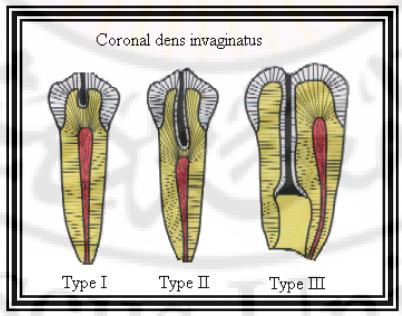

رسم توضيحي (1) أنواع الانغماد.

أحياناً هذا الانغماد يكون كبيراً إذ يشبه سن داخل سن ويسمى بمصطلح سن ضمن سن. وفي حالات أخرى قد يتوسع الانغماد ويسبب اضطراباً في تشكل السن

ويؤدي إلى اضطراب تطوري في السن يدعى الورم السني المتوسع dilated odontoma وقد يكون مفرداً، ومتعدداً، أو ثنائي الجانب.

المعالجة والإنذار :

عند البزوغ يتصل الانغماد والموجود في السن المتأثرة بالحفرة الفموية والأنسجة الرخوة ضمن لمعة الانغماد تصبح متموتة.

- في الحالات البسيطة أي في الصنف I من حالات الانغماد، يجب أن ترمم فتحة الانغماد عند البزوغ في محاولة لمنع تطور النخر والتهاب اللب التالي.
- إذا لم يكتشف الانغماد بسرعة، فإن احتمال حدوث التهاب اللب يصبح أكبر.
- في الانغماد الأكبر من ذلك يجب أن يزال محتوى اللمعة ونخر العاج ثم تطبق ماءات الكالسيوم لدعم العلاج ومنع أي اتصال مجهري (تسرب مجهري) محتمل مع اللب المجاور.
- أما في الحالات التي يلاحظ فيها اتصال لبي أو أي علامة من علامات المرض اللبي، كلاً من الانغماد وقناة اللب المجاورة يتطلبان معالجة لبية.

الميناء المهاجرة Ectopic Enamel :

الميناء المهاجرة مصطلح يشير إلى توضع الميناء في غير موضعه المعتاد، وبشكل رئيسي في جذر السن.

والمعروف منها بشكل واسع اللآلئ الميناء Enamel Pearls وهي تأخذ تركيباً نصف كروي والذي قد يكون مكوناً من الداخل من الميناء أو يحتوي ضمنه العاج والنسيج اللبي وتكون أكثر بروزاً من سطح الجذر، ويعتقد أنها تنشأ من نتوء متمركز في المكان في طبقة الأدنتوبلاست.

هذا النتوء يحث على تشكل الميناء على طول سطح التماس ما بين غمد هيرتفغ

الجذري والعاج المتطور.

نادراً ما يشاهد في تيجان الأسنان نتوء داخلي مشابه للميناء ضمن العاج، وبالإضافة إلى اللالىء المينائية هناك الامتداد المينائي العنقي cervical enamel extensions وهي أيضاً تحدث على سطح العاج الجذري.

المظاهر الشعاعية :

اللالىء المينائية :

إن اللالىء المينائية أكثر ما توجد على جذور أرحاء الفك العلوي أما في أرحاء الفك السفلي فإن الرحى الثانية هي أكثر موقع مفضل لها.

- أما ضواحك الفك العلوي والقواطع العلوية فنادرا ما تتأثر.
- ليس من النادر أن تشاهد في الأرحاء المؤقتة.
- أعلى معدلات وجودها سجلت عند الآسيويين.
- في معظم الحالات تشاهد لؤلؤة واحدة.
- ولكن في إحدى الحالات شوهد 4 لآلئ مينائية على رحى واحدة.

وأكثر موضع تشاهد فيه على الجذور وذلك في منطقة ملتقى الجذور أو في الملتقى المينائي الملاطي.

صورة (10)

سعيد : تلاحظ اللآلئ بشكل واضح ومحدد وهي عبارة عن عقدة ظليلة شعاعياً خلال سطح الجذر.

الامتداد الميناني العنقي :

وهو يتوضع على السطح الدهليزي للجذور ممتداً إلى مفترق الجذور.

الأرحاء السفلية تتأثر أكثر من الأرحاء العلوية.

يشاهد بشكل أكبر عند الآسيويين بنسبة تختلف من 8.6 % –32.6% عند جميع المرضى. وذلك يعتمد على الشعب الذي طبقت عليه الدراسة. وهو أكثر ما يشاهد في الأرحاء الأولى تليها الأرحاء الثانية تليها الأرحاء الثالثة.

هذا الامتداد الذروي للميناء له ارتباط أكيد بخسارة في الرباط ما حول السني في موقع الامتداد، وتشمل مفترق الجذور. في دراسة لعدد كبير من الحالات التي كانت تعاني من إصابة في مفترق الجذور فإن نسبة عالية من الحالات ترافقت مع الامتداد الميناني العنقي.

بالإضافة إلى أنه في بعض حالات الامتداد الميناني العنقي شوهد أكياس التهابية مشابهة من وجهة نظر التشريح المرضي للأكياس الذروية الالتهابية وبما أنها تتوضع في منطقة المفترق ومن الناحية الدهليزية فقد سميت أكياس مفترق الجذور الدهليزية. إن مرافقة الامتداد الميناني العنقي لهذا الكيس الالتهابي الفريد من نوعه مثير للجدل.

ك لك جبر ئلأمدئذ : عندما تكتشف اللآلئ الميناني شعاعيا فإن المنطقة تعدُّ نقطة ضعف في الرباط ما حول السني. ويجب أن يحافظ على عناية فموية فائقة في محاولة لمنع خسارة الأنسجة ما حول السنية في موقع اللآلئ الميناني.

إذا تم اختيار إزالة الآفة يجب ألا ننسى أن اللآلئ قد تحتوي أحيانا أنسجة لبية حية. أما ما يتعلق بالأسنان ذات الامتداد الميناني العنقي الذي يتضمن

إصابة مفترق الجذور فإن المعالجة توجه لتحقيق ارتباط ما حول سني أكبر والحصول على قدرة أفضل لوصول التنظيف إلى هذه المنطقة.

الثورية Taurodontism :

الثورية هي توسع في جسم الحجرة اللبية للأسنان متعددة الجذور مع انزياح ذروي لأرض الحجرة اللبية ومفترق الجذور، وهذا النموذج من تشكل الأرحاء وجد عند الإنسان القديم. وإن هذه الأسنان الثورية بشكل عام تشبه الأرحاء الموجودة عند الحيوانات المجترة.

المظاهر السريرية والشعاعية :

الأسنان المتأثرة تميل لأن تكون مستطيلة الشكل والحجرة اللبية تبدي زيادة في البعد الإطباقي الذروي بشكل كبير جداً ويصبح مفترق الجذور قريباً من الذروة.

التشخيص عادة ما يكون من المظهر الشعاعي. وقد تم تصنيف الثورية إلى ثلاث درجات تبعاً لدرجة الانزياح الذروي لأرض الحجرة اللبية :

1. ثورية بسيطة (ناقصة).
2. ثورية متوسطة (معتدلة) .
3. ثورية شديدة (زائدة) .

يمكن أن تكون الثورية أحادية الجانب أو ثنائية الجانب وهي تؤثر في الأسنان الدائمة أكثر من المؤقتة.

أحياناً يلاحظ إصابة حقل الأرحاء بأكمله؛ إذ تكون الرحى الأولى متأثرة بشكل أقل مع زيادة شديدة في الرحى الثانية والثالثة.

قد تحدث الثورية على شكل إصابة مفردة أو قد تكون مرافقة لمتلازمات محددة وأكثر نسبة للثورية لوحظت مع شق الشفة وقبة الحنك.

المعالجة والإنذار :

مرضى الثورية لا يتطلبون أية معالجة خاصة.

الامتداد التاجي للب غير مرئي، وبالتالي فإن الثورية لا تتدخل في الإجراءات الترميمية الروتينية.

الضخامة الملاطية Hypercementosis :

الضخامة الملاطية هي توضع زائد غير خبيث للملاط ويكون متصلاً بالملاط الجذري الطبيعي.

المظاهر السريرية والشعاعية :

تبدي الأسنان الزائدة ثخانة في الجذر لكن كمية الملاط الزائد بالضبط من الصعب تحديدها وذلك لأن العاج و الملاط يبديان كثافةً شعاعيةً مشابهة.

الجذر المتضخم يحاط بمسافة ذات شفوفية شعاعية وهي الرباط ما حول السني والصفيحة القاسية المجاورة. الضخامة قد تكون في سن مفردة أو قد تتضمن عدة أسنان أو قد تبدو على علاقة بمرض عام. وأكثر الأسنان إصابة هي الضواحك.

العوامل التي ترافق الضخامة الملاطية :

يمكن أن يصحبها :

1. رض إطباقي غير طبيعي.
2. التهاب مجاور.
3. الأسنان التي تكون من دون مقابل (مثال أسنان منطمرة ،أسنان منحصرة).

يمكن أن يرافقها :

1. ضخامة الأطراف والعملقة النخامية.
2. الرثية.
3. داء التكلس.

4. داء باجيت العظمي.
5. الحمى الرثوية.
6. السلعة الدرقية.
7. عوز فيتامين A (ممكن).

المعالجة والإنذار :

مرضى الضخامة الملاطية لا يتطلبون أية معالجة ولكن بسبب ثخانة الجذر قد تحدث أحياناً مشاكل في أثناء عملية القلع للسن المصابة وفي بعض الحالات يلجأ إلى التداخل الجراحي للمساعدة في إزالة السن.

تشوه السن Dilaceration :

تشوه السن هو تزوي أو انحناء شاذ في الجذر وبشكل أقل حدوثاً في تاج السن.
بالرغم من أنه قد يغيب تاريخ الحالة فإن ظهورها بشكل أساسي يكون بعد أذى سبب إزاحة الجزء المتكلس من البرعم السني وتشكل الجزء المتبقي من السن بزاوية شاذة.
كثيراً ما يتبع الأذى تمزيق أو اختراق مفرط للسن السلف المؤقت. وهي حادثة تحدث بشكل طبيعي قبل سن الرابعة.
وبشكل أقل احتمالاً يتطور الانحناء بشكل ثانوي لوجود كيس مجاور أو ورم سني أو سن زائد
وأحياناً بعض الحالات يمكن ألا يكون لها علاقة بأذى موضعي ويبدو أنها اضطراب تطوري مجهول السبب.

المظاهر الشعاعية و السريرية :

على الرغم من أنه قد يصاب أي سن فإن الأسنان التي تصاب بشكل أكبر هي

القواطع العلوية الدائمة والأسنان السفلية الأمامية.

قد تصاب الأسنان المؤقتة أحياناً، وهنا قد تكون الإصابة نتيجة رض للسن الولادي.

إن عمر المريض واتجاه ودرجة القوة يبدو أنها تحدد مدى سوء التشكل السني.

التزوي الشاذ ربما يوجد في أي مكان على طول السن. والاضطراب المشاهد في المنطقة الأمامية من الفك العلوي كان أكثر تكراراً في التاج أو في الجزء التاجي من الجذر. وغالباً ما يشاهد فشل في البزوغ.

إن إصابة القواطع السفلية قد تشمل التاج أو الجزء الدهليزي من الجذر. ولكن على الأغلب تبزغ وتصل إلى مستوى الإطباق.

أما ما يتصل بالأسنان التي تتمكن من البزوغ فإنها غالباً ما تكون ذات مسار شاذ أو مضطرب أو تتوضع دهليزياً أو لسانياً.

العديد من الأسنان المتأثرة خاصة أسنان الفك السفلي الأمامية تكون فاقدة الحيوية ومصحوبة بآفات التهابية ما حول ذروية.

بشكل نموذجي، فإن اضطراب أسنان المنطقة الخلفية أظهرت امتداد الذروة إلى نصف الجذر وأكثرها لم تُبدِ تأخراً في البزوغ.

<u>المعالجة والإنذار :</u>

تختلف المعالجة والإنذار تبعاً لشدة سوء التشكل.

اضطراب الأسنان المؤقتة غالباً أدى إلى امتصاص مضطرب ونتج عن ذلك بزوغ متأخر للأسنان الدائمة.

يشار إلى القلع عند ما يكون ضروريا للبزوغ الطبيعي للسن التالي. إن المرضى الذين لديهم تمزق سني صغير في الأسنان الدائمة غالباً لا يحتاجون إلى أية معالجة.

أما الأسنان التي تبدي تأخراً وشذوذاً في البزوغ ربما يكشف عنها وتُجرّ تقويمياً

إلى موقعها.

في بعض الحالات فان المعالجة التقويمية لا يشار إليها بسبب سوء التشكل الشديد (الزائد) للسن المتأثرة، أو احتمالية تغير مكان حافة النتوء السنخي الدهليزية التي تلي توضع السن بسبب توضع الجذر الشاذ.

الأسنان ذات التشوه الشديد جداً تتطلب إزالة جراحية.

ربما يكون قلع السن المصابة صعباً وقد ينتج عنه كسر في الجذر عند القلع.

عند محاولة إجراء الإجراءات اللبية يجب أن يأخذ السريري عناية فائقة ليتجنب انثقاب جذر الأسنان التي تعاني تزوياً واضحاً.

زيادة عدد جذور الأسنان Supernumerary roots :

إن هذا المصطلح يشير إلى تطور عدد زائد من الجذور مقارنة مع عدد الجذور المعروف بشكل اعتيادي والموصوف في تشريح الأسنان.

المظاهر السريرية والشعاعية :

أي سن يمكن أن يتطور مع زيادة في عدد جذوره وقد بينت الدراسات شمول الأسنان الدائمة والمؤقتة. اختلفت الدراسات في الأسنان الأكثر إصابة إلا أنه ثبت سيطرة وجودها بشكل أكبر في الأرحاء الدائمة خاصة الأرحاء الثالثة في كلا الفكين والأنياب والضواحك السفلية.

في بعض الحالات الجذر الزائد يكون منحرفاً ومتباعداً ويشاهد بسهولة شعاعياً.

في حالات أخرى يكون الجذر صغيراً مختفياً خلف الجذور الأخرى ومن الصعب تحديده.

المعالجة والإنذار :

زيادة عدد الجذور لا يتطلب أية معالجة لكن اكتشاف الجذر الزائد مهم جداً من أجل المعالجة اللبية.

الأسنان المقلوعة يجب أن تفحص بشكل دقيق للتأكد من أن جميع الجذور قد

أزيلت بنجاح لأن الجذور الزائدة ربما لم تشاهد في الصور الشعاعية ما قبل العمل الجراحي.

الاضطرابات التطورية في تركيب الأسنان :

تشكل الميناء المعيب Amelogenesis imperfecta :

إن تشكل الميناء المعيب يشمل مجموعة معقدة من الحالات التي ثبت أنها اضطرابات تطورية في تركيب الميناء في غياب الاضطرابات الجهازية.

وهناك العديد من الأمراض الجهازية تترافق مع اضطرابات في الميناء وهي لا تعدُّ سوء تشكل ميناء بمفرده.

يوجد على الأقل 14 نمط وراثي مختلف من سوء تشكل الميناء. مع نماذج

وراثية متعددة وتنوع واسع في المظهر السريري.

إن تشكل الميناء هي عملية متعددة الخطوات. وقد تنشأ المشاكل في إحدى هذه الخطوات، بشكل عام فإن تشكل الميناء يمكن أن يقسم إلى ثلاث مراحل رئيسية:

1. تكون القالب العضوي .
2. تكلس هذا القالب .
3. نضج الميناء .

والتأثيرات الوارثية في تشكل الميناء أيضا تقسم إلى الخطوة الأساسية :

- نقص التشكل hypoplastic،
- نقص التكلس hypocalcified،
- نقص النضجhypomaturation،
- نقص تشكل الميناء hypoplastic amelogenesis imperfecta.

لدى المرضى الذين يعانون من نقص تشكل الميناء نجد أن الاضطراب

الأساسي يتمركز في التوضع غير الملائم للقالب الميناني. وإن أي قالب يوجد يتمعدن بشكل مناسب ويبدو متبايناً شعاعياً عن العاج الذي يتوضع تحته.

في الشكل المعمم تشاهد حفر صغيرة بحجم رأس الدبوس عبر سطح السن وهو ليس على علاقة مع النموذج المسبب بالتأثيرات البيئية.

تتأثر السطوح الدهليزية للأسنان بشكل أكثر شدة وربما تتوضع الحفر في صفوف أو أعمدة .

صورة (11) : نقص تشكل الميناء، الشكل المعمم ، نموذج رأس الدبوس.

ربما يحصل تلون للحفر، ويشاهد عدة أشكال مختلفة لهذه الاضطرابات ضمن مجموعات من المرضى. ويكون الميناء بين الحفر بثخانة وقساوة ولون طبيعي.

غير مضطرب المصط : الأسنان المتأثرة تظهر فيها الأذية على شكل صفوف أفقية من الحفر أو انخفاض على شكل خطي طولي أو منطقة كبيرة من نقص تشكل الميناء محاطة بمنطقة من تقص تكلس الميناء.

بشكل نموذجي فإن المناطق المتأثرة بالاضطراب تتوضع في الثلث المتوسط من السطوح الدهليزية للأسنان.

عادة لا تتأثر الحافة القاطعة والسطح الإطباقي.

ربما تتأثر الأسنان الدائمة والمؤقتة أو فقط الأسنان المؤقتة هي التي تتأثر. إن جميع الأسنان قد تصاب بالاضطراب أو قد تصاب أسنان متفرقة.

صورة (12) : نقص تشكل الميناء، أسنان صغيرة صفراء مع نقاط تماس مفتوحة.

نقص نضج الميناء Hypomaturation A I :

في حالة نقص نضج الميناء يتوضع القالب الميناني بوضعه الملائم الصحيح ويبدأ بالتكلس. ولكن الخلل يحدث في نضج وتركيب البلورات الميناية.

إن الأسنان المتأثرة تكون بشكل طبيعي إلا أنها تبدي مظهراً مرقشاً ملوناً بلون أبيض كامد إلى بني مصفر.

الميناء أقل قساوة من الميناء الطبيعية وتميل إلى أن تتشظى عن العاج الذي تحتها. وشعاعياً الميناء المتأثرة تبدي ظلالية شعاعية مشابهة لظلالية العاج.

نقص تكلس الميناء Hypocalcified Amelogenesis Imperfecta :

في هذا النموذج يتوضع القالب الميناني بشكل مناسب وجيد لكن لا يحدث تكلس ذو أهمية، وهناك نمطان لنقص تكلس الميناء، في كلا النمطين من نقص تكلس الميناء يكون شكل الأسنان طبيعياً عند البزوغ لكن الميناء هش ويتشظى بسهولة. وعند البزوغ تكون الميناء بلون أصفر بني أو برتقالي، وكذلك غالباً ما تصطبغ

بلون بني مائل للأسود وسريعاً ما تبدو كحصيات متراكمة بعضها فوق بعض.
بعد سنوات من العمل الوظيفي ضمن الحفرة الفموية معظم الميناء التاجي يزول ما عدا الجزء العنقي الذي يكون أحياناً ذا تكلس أفضل.

صورة (13) : نقص تكلس الميناء.

نقص نضج ونمو الميناء :

هذا النموذج من سوء تشكل الميناء يظهر نقصاً في نمو الميناء مرتبط بنقص نضج الميناء، وتصاب كُلٌّ من الأسنان الدائمة والمؤقتة. ومن المتعارف إليه أن كلا النمطين في هذا الاضطراب متشابهان إلا أنهما يختلفان في مقدار ثخانة الميناء وحجم السن الكلي.

<u>النمط الأول : نقص نضج الميناء – نقص نمو الميناء :</u>

إن هذا الاضطراب ذا الصفة المسيطرة هو واحد من اضطرابات نقص نضج الميناء؛ إذ تظهر الميناء ملونة باللون الأبيض المصفر إلى اللون البني المصفر،

ويشاهد كثير من الحفر على السطح الدهليزي للأسنان.
شعاعياً : يبدو الميناء مشابهاً للعاج في درجة كثافته، وربما تشاهد حجرات لبية واسعة في الأسنان وحيدة الجذور بالإضافة إلى درجات مختلفة من الثورية.

<u>النمط الثاني : نقص نمو الميناء – نقص نضج الميناء :</u>

هذا الاضطراب ذو الصفة المسيطرة هو واحد من اضطرابات نقص نمو الميناء؛ إذ تكون الميناء رقيقة. أما الميناء الموجودة فتبين أنها ناقصة النضج. وهذا النمط مشابه شعاعياً للنمط السابق باستثناء نقص ثخانة الميناء.

كلا النمطين يشاهدان في الاضطراب الجهازي :

متلازمة الداء العظمي – السني – الشعري

تشكل العاج المعيب Imperfecta Dentinogensis :

إن تشكل العاج المعيب هو اضطراب تطوري في العاج في غياب الاضطرابات الجهازية. وإن تغيرات سنية مشابهة يمكن أن تشاهد على علاقة مع اضطراب وراثي جهازي في العظم يدعى تشكل العظم المعيب.

بشكل مشابه لتشكل الميناء المعيب فإن اضطرابات العاج أيضاً تتضمن عدم توافق في التكلس.

<u>المظاهر السريرية والشعاعية :</u>

إن غلبة تشكل العاج المعيب وانتشاره في الولايات المتحدة و أوربا ليس جزافاً، فإن معظم الحالات كانت تشاهد عند البيض الذين ينتمون للشعوب القريبة من القناة الإنكليزية .

إن الاضطرابات السنية المشاهدة في تشكل العاج المعيب وفي تشكل العظم المعيب مع أسنان براقة تتشابه من الناحية السريرية والنسيجية والشعاعية.

تتأثر بهذا الاضطراب كل من الأسنان الدائمة والأسنان المؤقتة، وإن شدة الاضطرابات السنية تختلف باختلاف العمر الذي يتطور فيه السن.

تتأثر الأسنان المؤقتة بشكل أكثر شدة، وتليها القواطع الدائمة والأرحاء الأولى، وتكون الأرحاء الثانية والثالثة أقل تأثراً. إن مجموعة الأسنان تتلون بلون أزرق مائل إلى البني وغالباً يترافق ذلك مع نصف شفوفية مميزة، وكثيراً ما تنفصل الميناء بسهولة عن العاج المتأثر الواقع تحتها. حالما ينكشف العاج فإنه

غالباً ما يبدي تآكلاً سريعاً وشديداً.

شعاعياً، تبدو الأسنان بتيجان بصلية الشكل، مع انخصار في العنق، مع جذور رفيعة، مع زوال باكر للأقنية الجذرية والحجرة اللبية.

نقص نمو العاج Dentin Dysplasia :

هناك نمطان من نقص نمو العاج.

يجب ألا يكون نقص نمو العاج على علاقة أو ارتباط بمرض جهازي أو تشكل العاج المعيب.

المظاهر السريرية والشعاعية :

نقص نمو العاج النمط (1) ويسمى نقص نمو العاج الجذري (أسنان بلا جذور). وقد أشير إليه بأسنان بلا جذور لأن فقدان تعضي العاج الجذري غالبا ما يقود إلى جذور قصيرة الأطوال، ومن الناحية الوراثية يبدو محمولاً على صبغي سائد. وينتج عن هذا الاضطراب تنوع واسع في تشكل الجذر لأن عدم تعضي العاج قد يحدث خلال مراحل مختلفة من تطور السن.

في حال فقدان تعضي العاج باكرا خلال تطور السن فعندها تتشكل جذور ناقصة بشكل واضح أما إذا حدث نقص متأخر في تعضي العاج فإن ذلك ينتج عنه سوء في تشكل الجذور بسيط.

نقص نمو العاج النمط (2) ويسمى نقص نمو العاج التاجي، وهو يبدي مظاهر متعددة من تشكل العاج المعيب،وبالمقارنة مع نقص نمو العاج النمط الأول فإن طول الجذر يكون طبيعيا هنا في الأسنان الدائمة والمؤقتة. سريرياً تبدي الأسنان نصف شفوفية بلون أزرق إلى أصفر محمر إلى بني.

شعاعياً، التغيرات السنية تشمل تيجاناً بصلية، وانخصاراً عنقياً، وجذوراً رفيعةً،

وزوالاً مبكراً للب، والأسنان الدائمة تبدي سريرياً لوناً طبيعياً. ومن ناحية ثانية شعاعياً، تبدي الحجرة اللبية ضخامة ملاحظة وامتداداً ذروياً، وتتطور حصيات لبية في هذه الحجر اللبية الضخمة.

المعالجة والإنذار :

عند مرضى نقص نمو العاج النمط الأول تأخذ العناية الفموية الدرجة الأولى في الأهمية، ربما كنتيجة للجذور القصيرة كثيراً ما تحدث خسارة باكرة في الأنسجة الداعمة، بالإضافة إلى أن الأقنية الوعائية اللبية تمتد قريباً جداً للاتصال الميناني العاجي وبالتالي حتى ترميم طاحن بسيط يمكن أن يسبب تموتاً في اللب، يجب أن يوعى المريض إلى عناية فموية شديدة.

التهاب اللب Pulpitis

إنّ الاستجابة الأولية للب السني تجاه الأذية ليست مختلفة عمّا هو مشاهد في النسج الأخرى، لكنّ النتيجة النهائية ممكن أن تكون مختلفة وهذا يعود إلى حجرة اللب المحاطة بالجدران السنية الصلبة.

وعندما تصل المثيرات الخارجية إلى حد الأذية فإنّه يحدث نقص في التغذية و أذى خلوي ، وتتحرر وسائط التهابية عديدة مثل: (الهيستامين . البراديكنين . البروستاغلاندنيات) هذه الوسائط تحدث توسعاً وعائياً وزيادةً في التدفق الدموي (وعادة في النسيج الطبيعي، زيادة تدفق الدم يزيد من الشفاء من خلال إزالة الوسائط الالتهابية كما يحدث عادة تضخم في النسيج المتأذي).

وبما أن اللب السني موجود في حجرة ضيقة جداً فإن التوسع الوعائي يقود إلى زيادة انضغاط اللب ضمن الحجرة وبالتالي انضغاط العود الوريدي الذي يؤدي إلى منع تدفق الدم.

لذا فإنّ زيادة انضغاط اللب السني مصحوباً بتراكم الوسائط الالتهابية يمكن أن تؤدي إلى :

1. أذى وعائي.
2. التهاب لبي.
3. تموت النسيج اللبي.

– وهذا الأذى اللبي المتوضع يمكن أن ينتشر ليشمل المنطقة الذروية.

المثيرات المسببة لالتهاب اللب :

يوجد 4 مثيرات شائعة تسبب التهاب اللب :

1 أذى لقوي ميكانيكي :

وتتضمن :

– الحوادث الرضية. – السحل.

– التآكل. – تغيرات الضغط الجوي.

2 أذى لقوي كيميائي:

وتتضمن:

– الترميمات المعدنية الكبيرة غير المعزولة.

– أثناء تحضير الحفر السنية (تحضير بدون ماء).

– بعض المواد السنية المسببة لتفاعلات كيميائية مصحوبة بإطلاق الحرارة.

3 أذى لقوي كهربائي : الاستخدام غير السليم للمواد السنية الحمضية.

4 أذى لقوي حراري :

يمكن للجراثيم أن تؤذي اللب من خلال الذيفانات أو بشكل مباشر بعد امتداد النخور.

التظاهرات السريرية Clinical Features :

1 – التهاب اللب الردود (احتقان اللب) Revesible Pulpitis :

– عند التعرض لدرجة حرارة شديدة فإن الأسنان ذات التهاب

اللب الردود تبدي ألماً مفاجئاً خفيفاً إلى متوسط الشدة ولفترة قصيرة .
وعلى الرغم من أن الحرارة تبدي ألماً، إلا أنّ السن المتأثر (المحتقن) يستجيب للمثير البارد بشكل أكبر مثل (البوظة . المرطبات . الهواء البارد) كما يستجيب السن المحتقن للحامض والحلو .

- إذاً فالألم هنا غير عفوي ويخف الألم خلال ثواني بعد إزالة المحرّض.
- كما يستجيب السن للفاحص اللب الكهربائي بمستويات منخفضة عن السن الطبيعي.
- لا يستجيب السن للقرع.

- وإذا استمر التهاب اللب الردود بالتقدم فإن الألم المثار بالمحرض قد تطول فترته وقد يتأثر اللب بشكل غير ردود (التهاب لب غير ردود).

2 – التهاب اللب غير الردود Irreversible Pulpitis :

- في التهاب اللب غير الردود في المراحل المبكرة يكون الألم حاداً وشديداً وعفوياً ويستمر حتى بعد إزالة المحرض ويشتد الألم عندما ينخفض المريض للأسفل، كما يثير الألم الحرارة . الحلو . الحامض. والمريض غير قادر على تحديد السن المتأذية، ويستجيب السن للفاحص اللب الكهربائي بدرجات منخفضة.
- في المراحل المتقدمة من التهاب اللب غير الردود : يزداد الألم شدة، ويجعل المريض مستيقظاً ليلاً، والحرارة تزيد الألم والبرودة يمكن أن تسبب الراحة.
- ويستجيب السن لفاحص اللب الكهربائي بمستويات أعلى أو يتظاهر بدون استجابة. لا يستجيب السن للقرع لأن الالتهاب لم ينتشر إلى المنطقة الذروية.
- وفي حال حصل هناك تصريف لبي على سبيل المثال (كسر تاجي .

تشكل ناسور) فإن الأعراض ستتبدد لتعود إذا انقطع التصريف.

3 – التهاب اللب المزمن الضخامي Chronic hyperplastic pulpitis :

هو نموذج استثنائي من التهابات اللب وهو التهاب اللب المزمن الضخامي (البوليب اللبي).

هذه الحالة تحدث عند الأطفال واليافعين؛ إذ يكون لديهم انكشاف لبي واسع ويكون كامل السقف العاجي مزالاً، وأكثر الأسنان عرضة لهذا الالتهاب هي الأرحاء المؤقتة حيث الحجر اللبية واسعة ...

وإن المثيرات الميكانيكية والغزو الجرثومي يؤدي إلى نمط من الالتهاب المزمن؛ إذ نلاحظ ضخامة حبيبية منبثقة من الحجرة اللبية.

وإذا كانت الذروة مفتوحة فهذا يقلل من احتمال تموت اللب الناتج عن الانضغاط الوريدي. والسن في الالتهاب المزمن الضخامي ليس لديه أعراض ما عدا الشعور بالضغط في أثناء المضغ.

التظاهرات النسيجية :

- *في التهاب اللب الردود (احتقان اللب) :* يبدي اللب احتقاناً . تورماً . ويمكن أن يلاحظ عاج ثانوي في الجدار العاجي الملاصق . وأحياناً تشاهد خلايا التهابية.
- *في التهاب اللب غير الردود :* نلاحظ احتقان الأوردة التي تؤدي إلى التموت، هذه المنطقة المتموتة تحتوي على الكريات البيض المفصصة . خلايا ناسجة، والنسيج اللبي المحيط يبدي عادة تليفاً ومزيجاً من خلايا بلاسمية ولمفاويات وخلايا ناسجة.
- *في التهاب اللب المزمن الضخامي :* نلاحظ قلنسوة من نسيج حبيبي ملتهب مشابه لبنية الورم الحبيبي القيحي وسطح البوليب يمكن أن يكون مغطى أو غير مغطى ببشرة شائكة مطبقة.

المعالجة :

- يُعالج التهاب اللب الردود (احتقان اللب) عن طريق إزالة المثيرات الموضعية، وإنّ إعطاء المسكنات مرغوب فيها في بعض الأحيان. وإنذار احتقان اللب يكون جيداً إذا كان التدبير (المعالجة) مبكراً. كما يجب فحص حيوية السن لنتأكد من عدم حدوث التهاب غير ردود.
- يعالج التهاب اللب الحاد والتهاب اللب المزمن عن طريق استئصال اللب وذلك من خلال معالجة قناة اللب.

العاج الثانوي :

- إنّ تشكل العاج يستمر مدى الحياة، والعاج المتشكل قبل اكتمال التاج يطلق عليه العاج الأولي. وهذا الإجراء يُتبع بتشكل العاج الثانوي، وإنّ الخلايا المصورة للعاج التي تشكل العاج الأولي تستمر بعملها وتشكل العاج الثانوي.
- وترسب العاج الطبيعي يكون بطيئاً ومنتظماً ويتزايد مع التقدم بالعمر مما يؤدي إلى صغر حجم الحجر اللبية والأقنية اللبية.
- يوجد نوع آخر من العاج يحدث كنتيجة لتأثيرات موضعية نطلق عليه العاج الثالثي (العاج غير المنتظم) ويحدث هذا بسبب :
  - التآكل. – السحل.
  - الصدوع. – النخور.
  - الأذيات الميكانيكية نتيجة الإجراءات السنية.

المظاهر الشعاعية والسريرية :

شعاعياً : نلاحظ صغر حجم الحجر اللبية وتضيق الأقنية نتيجة ترسب العاج الثانوي.

سريرياً : نلاحظ نقصاً في حساسية السن وفي قابليته للنخر.

المظاهر النسيجية :

- **العاج الثانوي :** فيزيولوجياً يتألف من عاج أنبوبي منتظم مع التواء في الأقنية العاجية.
- **العاج الثالثي الناتج عن الأذيات المتوسطة (مثل التآكل والسحل) :** تظهر أقنية رفيعة غير منتظمة.
- **العاج الثالثي الناتج عن الأذيات الشديدة مثل (التقدم السريع للآفات النخرية) :** الأقنية تكون غير منتظمة بشكل شديد وتكون مبعثرة ومفرقة.

المعالجة:

في الأسنان الدائمة إذا كانت هناك مظاهر للتحول التكلسي فإن المعالجة اللبية يجب أن تُنجز.

الحصيات اللبية :

- التكلس ضمن الحجر اللبية ليس أمراً نادراً، تتراوح معدلات تشكل الحصيات من 8 – 90% لكن وسطياً حوالي 20%.

تكتشف الحصيات مصادفة بالصور الشعاعية ويتزايد تشكلها عند الأسنان الأكثر قدماً، وهي التي قد تعرضت للرض أو النخور.

يوجد 3 أنماط من الحصيات اللبية هي :

1. حصيات عاجية.
2. حصيات لبية.
3. تكلسات خطية منتشرة.

كل الحصيات اللبية تبدأ بالتشكل كأجسام حرة ضمن النسيج اللبي، لكن العديد منها قد تصبح متصلة أو مغروسة ضمن الجدران العاجية للب.

المظاهر الشعاعية والسريرية :

شعاعياً :

إن كل الحصيات العاجية والحصيات اللبية يمكن أن تصل إلى حجم كافٍ لتظهر في الصور الشعاعية داخل الفموية. ضمن الحجر اللبية أو الأقنية أما التكلسات الخطية المنشرة لا يمكن إظهارها شعاعياً.

سريرياً :

عادةً لا يوجد أعراض سريرية، لكن قد تصل الحصيات إلى حجم كبير فتتداخل في تشكل الجذر ويمكن أن تقود إلى اضطرابات حول سنية مبكرة وفقد السن. إن التكلسات اللبية المنحنية قد تترافق مع أمراض لبية معينة مثل سوء التكون العاجي وسوء التكون اللبي.

المظاهر النسيجية:

- ***كلس شبه كلسي:*** تتألف نسيجياً من عاج أنبوبي محاط ببؤرة مركزية من البشرة.
- ***كلس شبه كتلي:*** تتألف نسيجياً من كتلة مركزية من التكلس غير المنتظم محاطة بحلقات متحدة المركز من المواد المتكلسة.
- ***كلس قنوي:*** تتألف من تكلسات غير منتظمة تنشأ في الحجر والأقنية اللبية وتتوضع هذه المواد المتكلسة بشكل خطي على طول مسار الأوعية والأعصاب.

الورم الحبيبي حول الذروي (التهاب النسج ما حول الذروية المزمن)

- يطلق مصطلح الورم الحبيبي حول الذروي على التكاثر الحبيبي المزمن للنسج ما حول السنية الملتهبة وذلك عند ذروة السن غير الحي.
- في البداية يحد رد الفعل الدفاعي من المنتجات السمية الموجودة ضمن القناة، ولكن مع مرور الوقت تصبح الآليات الدفاعية أقل فعالية ضد الغزو الجرثومي المتزايد وانتشار المنتجات السمية في المنطقة الذروية.
- تظهر الأورام الحبيبية حول الذروية بعد تطور الخراجات حول

الذروية. أو قد تتشكل كآفة بدائية دون أن تسبق بخراج حول ذروي.

- إن هذه الآفات غير مستقرة وقد تتطور إلى أكياس حول ذروية وقد تتظاهر بشكل استشراد (تفاقم) حاد مع تشكل الخراجات الذروية.

المظاهر السريرية والمظاهر الشعاعية :

- لا تصاحب الأورام الحبية حول الذروية أية أعراض، ولكن قد يظهر الألم والحساسية السنية بعد تفاقم الحالة بشكل حاد. وإجمالاً لا يظهر السن المصاب أية حركة زائدة أو حساسية على القرع.
- قد تتورم النسج اللبية المغطية لمنطقة الذروة أو لا تتورم. ولا يستجيب السن لأية اختبارات حرارية أو اختبارات كهربائية.
- تشكل الأورام الحبيبية حول الذروية حوالي 75% من مجموع الآفات الذروية الالتهابية، وحوالي 50% من هذه الآفات تكون ناجمة عن عدم الاستجابة للإجراءات اللبية المحافظة.
- يتم الكشف عن معظم هذه الآفات بالفحص الشعاعي الروتيني وتكون الشفافية الشعاعية بأحجام مختلفة ويظهر السن المصاب تخريباً في الصفيحة القاسية المحيطة به، وتكون الآفات ذات حدود واضحة وتظهر بأحجام مختلفة من صغيرة الحجم تكاد لا تُحسُّ إلى ظهور شفافية شعاعية قد يصل قطرها إلى 2 سم. ويكون الامتصاص الجذري شائعاً.

المظاهر النسيجية:

- يتألف الورم الحبيبي حول الذروي من نسج حبيبية ملتهبة محاطة بجدار من النسج الضامة الليفية.
- يظهر النسيج الحبيبي كثافة مختلفة من ارتشاح للخلايا اللمفاوية، الخلايا

البلاسمية، الخلايا النسيجية وبشكل أقل الخلايا الدقلية والخلايا الايوزنية. وقد نلاحظ وجود لبقايا ملاسييه البشرية ضمن النسج الحبيبية. أو وجود بعض من أبر الكولسترول مترافقة مع الخلايا الضخمة متعددة النوى مع مساحات ارتشاحية بكريات الدم الحمراء مصطبغة بالهيموزيدرين.

المعالجة والإنذار:

- تنجم الآفات الذروية الالتهابية عن وجود الجراثيم أو منتجاتها السامة ضمن القناة الجذرية أو بالنسج المحيطة بذروتها.
- تعتمد المعالجة الناجمة على تقليص أو القضاء على هذه الجراثيم ومنتجاتها وتتم المعالجة بالمعالجة اللبية في حال وجود رغبة بالحفاظ على السن وإلا فإن المعالجة تتم بقلع السن المؤوف وتجريف النسج الذروية المصابة.
- عندما تكون الحالة لاعرضية يجب إجراء المعالجة اللبية ومراقبة الحالة لمدة سنة أو اثنتين على الأقل للتأكد من حدوث الشفاء وعدم تطور الورم الحبيبي. ويعتقد الكثير من الممارسين بوجوب المراقبة لمدة 1، 3، 6 أشهر على التوالي.

فشل المعالجة اللبية الناجمة عن آفات ذروية:

1. تطور الحالة إلى أكياس
2. المعالجة اللبية غير الكافية (معالجة سيئة، وجود أقنية غير معالجة، أقنية إضافية، تعقيم غير كافٍ، استخدام الأدوات الزائد، حشو ناقص).
3. وجود كسر عمودي.
4. وجود أداة مكسورة.
5. ترافق الحالة مع إصابة نسج داعمة.

6. اختلاط الحالة مع حدوث انثقاب بالحبيب الفكي المجاور للسن المؤوق.

- إذا لم تنجح المعالجة اللبية الأولية نقوم بإعادة المعالجة مع التأكيد على حصول تنظيف أفضل للقناة الجذرية أو قد نقوم بإجراء جراحة ذروية (قطع ذروة)؛ إذ ما زالت تعدُّ عمليات قطع الذروة حلاً جيداً للأمراض حول الذروية ولكنها مقصورة على الآفات التي يتجاوز حجمها 2 سم أو على الحالات التي لم تستجب للمعالجة التقليدية.
- تعتمد عمليات قطع الذروة على تجريف كامل الآفة وقطع جزء من الجذر المؤو ف وختم القناة الجذرية ذروياً مع العمل على فحص النسج المزالة بعمليات قطع الذروة نسيجياً.

الأكياس حول الذروية (الكيس الجذري، كيس النسج الداعمة الذروي):

- قد يعمل الالتهاب حول ذروة السن غير الحي على تحريض تكاثر البقايا البشرية الموجودة في تلك المنطقة ونتيجة لذلك يتشكل لدينا كيس حول ذروي (كيس ذي بطانة بشرية حقيقية).
- تعمل الاستجابة الالتهابية على زيادة إنتاج عامل Kertaincyte من قبل خلايا لحمة النسج الداعمة وهذا يؤدي إلى زيادة تكاثر البقايا البشرية في المنطقة.
- تعدُّ بقايا ملاسييه البشرية المصدر الرئيسي لهذه النسج البشرية. وقد تأتي من بطانة الجيوب أو البطانة البشرية للنواسير.
- يعد تشكل الأكياس شائعاً ويكون بنسبة 7% – 54% من نسبة الشفافيات الشعاعية المشخصة.
- يتألف الكيس حول الذروي من جدار من النسج الضامة الليفية مبطن بطبقة بشرية ويحوي سائل مع بعض البقايا الخلوية.
- نظرياً عند دخول الطبقة البشرية إلى البطانة تزداد نسبة البروتين فيها

- وينجم عن ذلك ازدياد ارتشاح السائل وذلك لتعديل الضغط الاسموزي ويحدث نتيجة لذلك ازدياد في حجم الكيس.
- تنمو معظم الأكياس حول الذروية ببطء ولا تصل إلى حجوم كبيرة. يظهر الكيس الجذري الجانبي على جانب الجذر وينجم عادة بسبب وجود بقايا ملاسييه ويكون مصدر الالتهاب من أمراض النسج الداعمة أو التموت اللبي مع انتشار الالتهاب من ثقبة جانبية للجذر.
- عندما تبقى بعض النسج حول الذروية الالتهابية بعد عملية قلع السن تتطور هذه النسج لتعطي ما يسمى بالأكياس حول الذروية المتبقية ومع الوقت تصغر هذه الأكياس وتتم معالجتها عند زوال المؤثر الالتهابي (أي تزول مع زوال السبب).

المظاهر السريرية والشعاعية :

ئلآقيئ ز حهكطحدنهي ب :

وجلئلي : لا يعاني المريض من أية أعراض ما عدا إذا كان لدينا انتشار لالتهاب حاد أو إذا وصل الكيس إلى حجم كبير قد يلاحظ وجود تورم مع حساسية متوسطة كما قد يسجل حركة من الأسنان المجاورة للكيس

- لا يستجيب السن المسبب للكيس إلى الفحوص الحرارية أو الكهربائية.
- يكون المظهر الشعاعي للكيس مشابهاً للورم الحبيبي وقد تكون الشفافيات الشعاعية الصغيرة عبارة عن أكياس لذلك لا يعدُّ حجم الآفة عاملاً مشخصاً.
- يلاحظ فقدان للصفيحة القاسية المحيطة بالسن على طول الجذر وتحيط الشفافية الشعاعية بذروة السن المؤوف.

وعندما يزداد حجم السن تحيط الشفافية الشعاعية بذرى الأسنان المجاورة مع إمكانية ازدياد الحجم.

- على الرغم من أن الأكياس تكون أكبر حجماً من الأورام الحبيبية إلا أن

عامل الحجم والشكل لا يعتبر عاملاً مشخصاً تفريقياً بينهما.

- قد تصيب الأكياس حول الذروية الأسنان المؤقتة وتكون عادة مصاحبة للأرحاء. وتحيط بالجذور وتملأ الفراغ بين الجذري للسن.

المعالجة والإنذار :

- تتم معالجة الأكياس حول الذروية بطريقة معالجة الأورام الحبيبية نفسها.
- عندما يتم الكشف سريرياً وشعاعياً عن وجود آفة التهابية حول ذروية تتم معالجة السن بالطرق المحافظة أو تتم عملية القلع.
- تتم معالجة السن بنجاح بالطرق المحافظة، وتتم مراقبة الحالة على الأقل لمدة 1 – 2 سنة.
- إذا لم يتم شفاء الشفافية الشعاعية يتم إعادة معالجة السن من دون جراحة ويعطي هذا العلاج نتائج جيدة.
- وكما ذكر سابقاً ينبغي استطباب المعالجة الجراحية للآفات التي يزيد حجمها عن 2 سم وتكون هذه الحالات مترافقة مع أسنان غير قابلة للعلاج اللبي التقليدي.
- تتم معالجة وجود القيح في منطقة الكيس الجذري الجانبي وتتم مراقبة الحالة بطريقة مشابهة للتي شرحت في الأكياس حول الذروية.
- لم يتم تسجيل عودة تشكل كيس جديد إذا كانت المعالجة ناجحة ويتم ترميم المنطقة بندبة ليفية وخاصة عند فقدان كلاً من الصفيحة القشرية الدهليزية واللسانية ولا يتم معالجة تشكل هذه الندبة.

الخراجات حول الذروية :

- يتشكل الخراج حول الذروي نتيجة تراكم الخلايا الالتهابية عند ذروة السن غير الحية وتتشكل هذه الآفات الالتهابية الحادة المترافقة مع خراجات بشكل بدئي أو بشكل تالٍ لانتشار (تفاقم) التهابي ناجم عن آفة التهابية حول ذروية

مزمنة.

- في مرحلة البداية قد تصاب ألياف الرباط حول الذروي بالتهاب حاد ولكن قبل تشكل الخراج وقد يتطور هذا العرض (الذي يسمى التهاب النسج الداعمة الذروية الحاد) إلى خراج أو قد لا يتطور.
- وعلى الرغم من أن هذا التطور يكون مصاحباً لتموت سني إلا أن التهاب النسج الداعمة الذروي قد يصيب سناً حية ويكون حينها ناجماً عن رض للسن بأشكال مختلفة، انحشار جسم غريب ضمن الأسنان، وتكون الموجودات السريرية المرافقة له مشابه للخراج ولذلك يجب الانتباه عند تشخيص الحالة.

<u>المظاهر السريرية والمظاهر الشعاعية :</u>

تم تقسيم الخراج حول الذروي إلى : – حاد. – مزمن.

وهذا التقسيم مغلوط لأن كلا التقسيمين يبديان ردود فعل التهابية حادة.

يجب تقسيم الخراجات حول الذروية إلى : – عرضية. – لا عرضية.

وذلك تبعاً للموجودات السريرية للحالة.

- يصبح الخراج حول الذروي عرضياً عند تراكم القيح ضمن السنخ.
- تبدي السن ألماً عند اللمس في الحالات الأولية؛ وهو غالباً ما يزول عند تطبيق ضغط على السن.
- عند ازدياد الحالة سوءاً يصبح الألم أكثر شدة ويبدي السن حساسية على القرع، ويصاحب ذلك انتباجاً في النسج المحيطة به ولا يستجيب السن للفحوص الحرارية أو الكهربائية. وقد نلاحظ وجود : آلام رأسية، تعب، حمى، قشعريرة.

<u>سعدي:</u> تظهر الخراجات توسعاً في الرباط حول الذروي ، وعلى آية حال لا تظهر تغيرات شعاعية واضحة لعدم وجود وقت لحدوث تخرب عظمي في المنطقة.

- مع تقدم الحالة ومع انخفاض مقاومة الجسم ينتشر الخراج وينتشر القيح إلى المسافات النقيوية بعيداً عن ذروة السن مسبباً حدوث التهاب نقي العظام أو قد تثقب القشرة العظمية وتنتشر خلال النسج الرخوة مسببة التهاباً خلوياً.
- عند انتشار الخراج من خلال النسج الرخوة وحدوث التهاب خلوي قد تنثقب الصفيحة القشرية في موضع يسبب نفوذ القيح إلى الحفرة الفموية.
- قد يتجمع القيح ضمن النسج الضامة المغطية للعظم وتسبب حدوث انتباج أو قد تنفذ من خلال البشرة مشكلة ناسوراً داخل فموياً ، و عند تشكل ناسور داخل فموي تتشكل عند مدخل الناسور كتلة من النسج الحبيبية الملتهبة بشكل تحت حاد تسمى Parulis .
- في بعض الأحيان يصعب تحديد السن المسببة لحدوث الناسور ويتم كشفها عبر إدخال قمع كوتا من خلال فتحة الناسور وتصوير الحالة شعاعياً. وقد يخرج القيح من خلال الجلد مشكلاً ناسوراً جلدياً.
- تنفتح معظم الخراجات السنية دهليزياً وذلك لأن العظم أكثر ثخانة لسانياً وحنكياً، وعلى أية حال فإن الخراجات التي تنشأ على حساب الرباعيات العلوية، الجذور الحنكية للأرحاء العلوية، الأرحاء الثانية السفلية. وتنفتح على الجهة اللسانية وذلك من خلال الصفحة القشرية اللسانية.
- عند انفتاح الناسور تصبح الحالة لا عرضية بسبب تصريف القيح وعدم تجمعه ضمن السنخ. وفي بعض الأحيان يتم الكشف عن الخراج مصادفة بالفحص الروتيني وذلك من خلال كشف الطبيب لفتحة ناسور أو وجود آفة نخرية واسعة يتم التصريف عبرها. وإذا تم إغلاق مجرى التصريف تعود الأعراض للظهور مرة أخرى.

ك لطئ ه نطكه زي ج ي ب : لا يمكن الحصول على عينة من خراج وذلك لأن المنتجات تكون بشكل سائل.

يتألف الخراج من بحر من الكريات البيضاء متعددة النوى (البالعات) مع مواد مفرزة التهابية، بقايا خلوية، مواد متموتة، مستعمرات جرثومية أو Histocytes.

المعالجة والإنذار :

- يتم معالجة المريض من خلال تصريف القيح وتخفيف حدة الإصابة.
- تكون الخراجات المصاحبة لوجود ناسور لا عرضية ولكن مع ذلك يجب معالجتها.
- تتراجع حدة الأعراض في الخراجات الموضعة بعد حدوث التصريف بـ 48 ساعة ويتم تخفيف الإطباق على السن وتوصف المسكنات في الحالات الأكثر شدة.
- ولا يكون هناك حاجة إلى وصف الصادات في الخراجات الموضعة عند الشخص السليم والتي يتم تصريفها بشكل سهل. ويتم وصف الصادات في الحالات الأكثر شدة وعند إصابة المريض بالحمى وحدوث انتباج منتشر.
- يتم شفاء فتحة الناسور بشكل تالٍ للمعالجة اللبية أو عند قلع السن، تحتوي النسج المشكلة لها على مواد التهابية على طول الناسور وذلك ضمن النسج الحبيبية. وقد نحتاج إلى تجريف جراحي لإزالة مجرى الناسور.

التهاب نقي العظام :

- ينشأ التهاب العظام كتطور التهابي حاد أو مزمن نتيجة انتشار التهابي ضمن المسافات النقيوية أو السطوح القشرية للعظم والذي يمتد إليها من أماكن بعيدة (عادة التهاب جرثومي).
- إن تطور التهاب نقي العظام ضمن الفكين مرض غير شائع في البلدان المتقدمة ولكنه شائعاً في البلدان الفقيرة.
- تظهر معظم الحالات في أمريكا وأوروبا نتيجة انتان تالٍ لمعالجة لبية أو

رض يسبب كسر الفكين. بينما ظهرت معظم الحالات في أفريقيا بسبب الإصابة بالنوما أو التهاب اللثة التقرحي التموتي الحاد (ANUG).

- تؤهب الإصابة بالأمراض الجهازية المزمنة، الأمراض المناعية والاضطرابات المترافقة مع انخفاض في التروية العظمية الشخص للإصابة بالتهاب نقي العظام.
- *يصاحب التهاب نقي العظام :* إدمان التبغ، الكحول، سوء تناول الأدوية الوريدية ، الإصابة بالإيدز . السكري، فقر الدم، الملاريا، الحمى الطفحية، الإصابة الخبيثة بالإضافة إلى التعرض للأشعة وأمراض أخرى مثل:
- (التهاب العظم الصخري الصدغي، التصلب العظمي الشاذ، داء باجيت، فرط التنسج العظمي الملاطي)؛ وهي التي تسبب نقص تروية عظمية وهذا يؤهب إلى التموت والالتهاب.
- يحدث التهاب نقي العظام الحاد عند انتشار الالتهاب ضمن المسافات النقيوية ولا يجد الجسم الوقت لمعالجة هذا الالتهاب.
- يحدث التهاب نقي العظام المزمن عندما تقود دفاعات الجسم إلى تشكل نسيج حبيبي والذي يشكل مع الزمن نسجاً ندبية كثيفة وذلك كمحاولة لوقف انتشار الإنتان. وهذا الأمر يعمل على تشكيل بؤرة للجراثيم لا تستطيع الصادات اختراقها للقضاء عليها ويصبح من الصعب معالجة الإنتان ما لم يتم الوصول إلى تلك المنطقة.

<u>المظاهر السريرية والمظاهر الشعاعية :</u>

- يصيب التهاب نقي العظام الأعمار كلها؛ ولكنها تصيب الذكور بشكل أكبر؛ إذ تشير بعض المراجع إلى نسبة 75%.
- تصيب معظم الحالات الفك السفلي بينما تصيب الفك العلوي بشكل أساسي في الحالات الناجمة عن الإصابة ANUG أو النوما (في الدول

الأفريقية).

التهاب نقي العظام الحاد :

- يعاني مريض التهاب نقي العظام الحاد من أعراض وعلامات وجود التهاب حاد؛ ثم تتراجع ضمن شهر من بدايتها.
- نلاحظ حدوث، حمى، نقص كريات بيضاء ، التهاب غدد لمفاوي، حساسية وانتباج في النسج الرخوة وذلك بالمنطقة المصابة، في بعض الأحيان قد يكتشف وجود خدر في الشفة السفلية، تقشر بالعظم المتموت.
- تسمى الشظيات العظمية التي تنفصل عن العظم السليم بـ sequestrum وتعاني هذه الشظيات العظمية من تقشر متواصل وقد تحيط في بعض الحالات هذه الشظيات بالعظم السليم وتسمى الكتلة المتشكلة منها (القناب).
- تكون الصور الشعاعية غير مشخصة وقد تظهر شفافيات مرضية بسيطة

التهاب نقي العظام المزمن :

إذا لم يتم معالجة التهاب نقي العظام الحاد بشكل سريع فإنه يتحول إلى مزمن ولكنه قد يظهر كإصابة بدئية دون أن يُسبق بطور حاد نلاحظ وجود انتباج، ألم، تشكل ناسور، تشكل قيحي، حدوث تشظي عظمي، فقدان أسنان، كسر مرضي.

شعاعياً:

- تظهر حدود العظم في الصورة الشعاعية مرقعة، مقطعة مع شفافيات مرضية والتي غالباً ما تحوي على ظلاليات شعاعية ناجمة عن الشظيات العظمية.
- ويظهر العظم المحيط في بعض الأحيان زيادة في الكثافة الشعاعية ويظهر السطح القشري فرط تكاثر سمحاقي عظمي.
- وبسبب الخاصية التشريحية التي يتمتع بها عظم الفكين والتي تكمن في تلقي عظم الفكين للتروية الدموية من مصادر متعددة ولكنها تعود

جميعها إلى وعاء واحد فإن إصابة هذا الوعاء قد تسبب في حدوث تموت في قسم كبير من العظم.

المظاهر النسيجية :

الحالة الأولى المعطاة الخزعة :

إن الحصول على خزعة ليس أمراً شائعاً وذلك بسبب محتويات السائل وقلة النسج الرخوة فيه وعند فحصها نلاحظ وجود عظماً متموتاً.

- نلاحظ نقصاً في عدد الخلايا العظمية ضمن التجاويف الخاصة بها . امتصاص محيطي، وجود مستعمرات جرثومية.
- نلاحظ وجود بقايا متموتة بالعظم المحيطي وضمن أقنية هافرس مع ارتشاح التهابي لكريات بيضاء متعددة النوى (البالعات).
- تشخص المواد الموجودة على أنها شظيات ما لم يكن هناك رأي تشخيصي آخر من قبل مشرح مرضي.

الحالة الأولى المعطاة الرلم :

تظهر الخزعة المأخوذة وجود نسج ضامة ليفية ملتهبة التهاب مزمن أو تحت حاد تملأ المسافات الحاجزية ضمن العظم، مما يكون من الشائع ظهور الشظيات العظمية وجيوب خراجية.

المعالجة والإنذار:

الحالة الأولى المعطاة الخزعة :

إذا كان تشكل الخراج واضحاً يعالج التهاب نقي العظام الحاد بوساطة التصريف والصادات.

يجب أن تتضمن الصادات الموصوفة زمر البنسلين، الكلندمايسين، cephalexin، cefotaxime ، الجنتامايسين.

- في معظم الحالات تعمل الصادات على علاج الحالة وتقلل من ضرورة

التداخل الجراحي.

- أظهرت معظم الدراسات أن المعالجة بالصادات تعمل على تعقيم الشظيات العظمية المتموتة التي تترك في مكانها للمساعدة على تشكل العظم الجديد.

طريقة إعطاء الصادات:

- من الصعب علاج التهاب نقي العظام المزمن بوساطة الأدوية. وذلك بسبب تشكل جيوب ضمن العظم المتموت وتوضع الجراثيم ضمن بؤر محاطة بنسج ضامة ليفية تمنع وصول الأدوية إليها. ويستطب هنا العلاج الجراحي. ولكن يتم إعطاء الصادات وريدياً وذلك بجرعات عالية.
- يتم تحديد مقدار امتداد التداخل الجراحي تبعاً لحجم الآفة ويجب إزالة كل النسج المتموتة حتى الحصول على عظم نازف في كل الحالات ويكفي في الحالات البسيطة إجراء تجريف، وإزالة العظم المتموت، وجعل العظم كصفائح (تقشير العظم).
- في حالات التهاب نقي العظام المعند يتم إجراء عملية قطع العظم المؤوف وإعادة بناء العظم بوساطة طعم عظمي من الشخص نفسه؛ إذ يساعد ذلك على تجميد عظم الفكين الضعيف. ويتم بعد ذلك إعادة إصلاح الفك بعد الاستئصال الناجح للنسج المؤوفة.

التهاب نقي العظام المترافق مع التهاب سمحاق تكاثري «التهاب السمحاق التعظمي»

- يعدُّ ازدياد تشكل العظم وذلك كرد فعل سمحاقي أمراً شائعاً في أمراض العظام ويصيب الأعمار كلها وتعدُّ الإصابة (بالتهاب نقي العظام ، الرض، الأكياس، الأورام الخبيثة) من الأسباب الشائعة التي تدفع السمحاق لتشكيل العظم ، ويعدُّ التهاب نقي العظام والأورام الخبيثة من أكثرها شيوعاً.

المظاهر السريرية والمظاهر الشعاعية:

يعد التهاب السمحاق التكاثري رد فعل يقوم به السمحاق تجاه الالتهاب؛ إذ يقوم السمحاق بتشكيل عدة صفوف (طبقات) من العظم الحي الفتي بشكل يوازي بعضها بعضاً وتمتد على طول العظم المصاب.

- تميل هذه الآفة لإصابة الأطفال واليافعين وذلك في عمر 13 سنة ويصيب كلاً من الجنسين معاً.
- وكما هو متوقع فإن من أهم أسباب الإصابة بهذا المرض النخور السنية المترافقة مع أمراض التهابية محيطية على الرغم من أن أغلب الإصابات التي سجلت كانت تالية لإصابة بالتهابات نسج داعمة، كسور، أكياس دهليزية متشعبة أو التهابات غير متعلقة بالأسنان.
- تظهر معظم الإصابات بشكل تالٍ لإصابة منطقة الضواحك والأرحاء، ويتوضع فرط التنسج على طول الحافة السفلية الفك السفلي إلا أن إصابة القشرة الدهليزية يعدّ شائعاً. كما أنه من النادر ملاحظة ضخامة في القشرة اللسانية.
- تعدُّ جميع الإصابات أحادية البؤرة إلا أنه ليس من النادر ملاحظة إصابات متعددة في ربع القوس الواحد.

<u>شعاعياً :</u>

- تظهر الصور الشعاعية ظلالية شعاعية بشكل خطوط ممتدة على طول العظم وموازية بعضها بعضاً وموازية للسطح القشري المغطي لها، ويتراوح عددها ما بين 1 – 12 خط ونلاحظ وجود شفافيات شعاعية تفصل ما بين العظم الحديث والقشرة المغطية له.
- بشكل أقل شيوعاً يظهر العظم الحديث اندماجاً بعضه في بعض وبداخله

اتصالات عظمية كثيرة (مثل الشبكة)

- نلاحظ ضمن العظم الحديث وجود شظيات عظمية صغيرة أو شفافيات بشكل عظم منحل أحياناً.
- بسبب صعوبة التصوير بزاوية مناسبة تنتج المشاكل المتعلقة بموضع العظم؛ ويفضل استخدام تقنية Tomography على تقنية التصوير الشعاعي التقليدي وذلك لإظهار التهاب السمحاق التكاثري.
- كما يمكن مشاهدة التغيرات الحاصلة باستخدام الأفلام المسطحة بالتصوير البانورامي أو التصوير الظليل الجانبي ويفضل استخدام التقنية الأخيرة لأنها تعطي تفاصيل أدق.
- إذا لم نستطع تحديد الآفة باستخدام التصوير الظليل الجانبي نستخدم الأفلام الإطباقية أو التصوير الشعاعي الخلفي الأمامي.

المظاهر النسيجية :

- لا يعدُّ أخذ خزعة مهماً هنا إلا في حال عدم تأكيد التشخيص.
- تظهر العينة طبقات متوازية من العظم المروحي الشكل ذي المحتوى الكبير من الخلايا حيث يتجه كل حاجز بشكل عمودي على السطح.
- قد تشكل الحواجز أحياناً شبكة متصلة من العظم أو قد تتناثر بشكل أوسع أحياناً أخرى وذلك بشكل مشابه للنمط الذي يأخذ فرط التنسج الليفي غير الناضج.
- نلاحظ توضع نسيج ضام ليفي عديم الشكل بين الحواجز. ويعطي وجود الشظيات العظمية مظهر العظم المتموت إن وجدت.

المعالجة والإنذار:

- معظم حالات الإصابة بالتهاب السمحاق التكاثري تكون مترافقة مع إصابة التهابية محيطية ويكون علاج الحالة بتخفيف مصدر الالتهاب الموجود (وذلك

إما بقلع السن أو إجراء معالجة لبية).

- بعد تخفيف حدة الالتهاب ومعالجته تتماسك طبقات العظم خلال 6 – 12 شهر؛ إذ تعمل العضلات على مساعدة العظم في إعادة توضعه من جديد.
- في بعض الأحيان يصاب المريض بفرط تنسج سمحاقي مع عدم وجود سبب واضح ما عدا وجود سن منطمرة محاطة بجرابها السني يجاور فرط التنسج وسبب فرط التنسج في هذا الحالات مازال غير واضح.

التهاب العظم السنخي (التجويف الجاف، التهاب السنخ الانحلالي الليفي)

بعد قلع السن تتشكل لدينا خثرة في منطقة القلع، تتعضى هذه الخثرة مشكلة نسيجاً حبيبياً يستبدل به مع الزمن عظم ليفي قاس؛ ثم يُستبدل به في النهاية عظم ناضج، وفي الحالات التي يتم فيها تخريب الخثرة لا يتم الشفاء بشكل جيد ويتطور لدينا التهاب سنخ جاف في المنطقة.

- تظهر الدراسات أن الخثرة تختفي بعد تشكل البلاسمو جين والبلاسمين مع خيوط الليفين وتشكل الكنين (السنخ الليفي) وهذا الأمر قد يسبب حدوث ألم متوسط.
- يحرض كلاً من الرض الموضعي، هرمون الاستروجين، تشكل Flrinolysins،
- وهذا الأمر يفسر تزايد حدوث التهاب العظم السنخي بعد إجراءات الجراحة الراضة، القلع الراض، استخدام مانعات الحمل الفموية وبعد انتانات ما بعد العمل الجراحي.
- كما أن عدم الإرواء الجيد في أثناء العمل الجراحي واستخدام التبغ يمكن أن يزيد من تطور الحالة.

<u>المظاهر السريرية :</u>

- نلاحظ تطور التهاب السنخ بشكل أكبر في الفك السفلي وفي المناطق الخلفية.
- وبعد الأخذ بعين الاعتبار مشكلة استخدام مانعات الحمل الفموية لم يعد هناك داع لمعرفة أي الجنسين يصاب أكثر بالتهاب السنخ.
- تصيب الحالة حوالي 1 – 3% من حالات القلع ولكنها تزداد إلى 25 – 30% في حالات قلع الأرحاء الثالثة المنحصرة تتناقص هذه النسبة عند قلع الأسنان مع احتياطات الوقاية
- تزداد النسبة في الأعمار من 20 – 40 سنة (وذلك عند قلع الأسنان الرئيسية)
- تمتلئ المنطقة مبدئياً بخثرة رمادية اللون؛ وتترك محلها فيما بعد جوفاً عظمياً منكشفاً (سنخ جاف)
- يتم تأكيد التشخيص بوساطة سبر الجيب، وهو الذي يكشف عن وجود عظم حساس ومؤلم بشكل كبير. وعادة ما يتطور لدينا ألم حاد، وبشكل أقل انتباج في المنطقة والتهاب غدي لمفاوي يتطور لمدة 3 – 4 أيام بعد القلع. وقد تستمر هذه العلامات والأعراض لمدة 10 – 40 يوم.

<u>المعالجة والإنذار:</u>

- عند تقييم حالة مريض مصاب بألم بعد عملية قلع يتم إجراء صورة شعاعية لاحتمال بقاء ذروة من جذر السن أو جسم غريب ضمن منطقة القلع.
- يتم إرواء الجيب بوساطة السالين ويتبع ذلك بفحص دقيق للجيب للتحري عن أي آفة التهابية أخرى غير متوقعة. وليس من المفضل إجراء تجريف للجيب لأنه غالباً ما يزيد من الألم المرافق وفي النهاية يتم تغطية الجيب بوساطة محلول مثل قطعة من القطن مغموسة باليود والأوجينول. ويتم تغيير الضماد كل 24 ساعة لمدة 3 أيام ثم كل 2 – 3 أيام حتى يتم تشكل النسج

الحبيبية التي تعمل على تغطية العظم المنكشف.

- وبما أن الضماد يعدُّ جسماً غريباً يجب التوقف عن وضعه حالما يخف ألم المريض. وبعد ذلك يعطى المريض أبرة حقن بلاستيكية ليقوم بإرواء المنطقة منزلياً لمدة 3 – 4 أسابيع لمنع تراكم الفضلات فيها.
- بالنسبة للإناث اللواتي يتناولن مانعات الحمل الفموية يتم إجراء القلع في الفترة التي يكون معدل الاستروجين فيها منخفضاً.
- يتم استخدام الصادات الموضعية، الجهازية ، سوائل الأرواء ضد الجراثيم antra operative ونحصل على أفضل النتائج عند استخدام سوائل antra opelative بالمشاركة مع استخدام الصادات موضعياً، أو الأرواء بالكلورهكسيدين قبل وبعد الإجراء العلاجي.
- يعدُّ التتراسكلين أفضل صادّ يتم استخدامه كما أن استخدام الكلندامايسين، اللنكومايسين والميتروويندازول يعطي نتائجاً جيدة.
- يتردد بعض الجراحين في وضع الصادات موضعياً في منطقة القلع وهؤلاء يحصرون استخدام الصادات بالأشخاص المؤهبين للإصابة مثل :

1 – الإناث اللواتي يستخدمن مانعات الحمل الفموية.

2 – الأشخاص المدخنين.

3 – أشخاص لديهم علامات على الإصابة بالتهاب نسج داعمة.

4 – أشخاص أجري لهم قلع راض.

5 – أشخاص سبق أن أصيبوا بالتهاب سنخ جاف.

Damascus University

أمراض اللثة والأنسجة الداعمة

المحتوى

- التهاب اللثة :
  - التهاب اللثة التقرحي الناخر.
  - التهاب اللثة ذو الخلايا البلازمية.
  - التهاب اللثة الحبيبي.
  - التهاب اللثة التوسفي.
  - الضخامات اللثوية دوائية المنشأ.
- التهابات النسج الداعمة :
  - التهاب النسج الداعمة المزمن.
  - التهاب النسج الداعمة التقرحي الناخر.
  - خراج ما حول السن.
  - التهاب ما حول التاج (تواج).
  - التهابات النسج الداعمة العدوانية.
    1- الموضعي.
    2- المعمم.
- متلازمة Papillon- levēfer.

التهابات اللثة Gingivitis :

يعود مصطلح التهاب اللثة للالتهاب المحدود على النسج الرخوة التي تحيط الأسنان، لكنه لا يضم الالتهاب الذي يمتد إلى الحافة السنخية أو الرباط حول السني أو الملاط. ويسرد الجدول رقم (1) الأنماط الأولية لالتهابات اللثة.

الصفات والمميزات السريرية :

تحدث معظم حالات التهاب اللثة بسبب افتقار الصحة الفموية السوية والتي تؤدي إلى تراكم اللويحة السنية والقلح، مع أن حالات وعوامل أخرى بإمكانها أن تؤثر في قابلية اللثة للمرض بوساطة النبيت الجرثومي الفموي. ويعد تكرر التهاب اللثة ذي نسبة عالية في كل الفئات العمرية، لكن سيادة الالتهاب وتقديرها بشكل صحيح تظل صعبة التحديد بسبب الافتقار لطرق معيارية لقياسها. سريرياً تبدأ التغيرات الالتهابية الملحوظة في الطفولة وتستمر بازدياد مع العمر. وتكون شدة الالتهاب أكبر في البالغين مقارنة بفئات ما قبل البلوغ مع الأخذ بعين الاعتبار أن كمية اللويحة السنية متساوية في الفئتين.

وتوجد مرحلة زمنية – البلوغ – تزداد فيها قابلية اللثة للالتهاب وتسمى التهاب اللثة البلوغي، وتحدث أعلى سيادة للإصابة بين عمري التاسعة والرابعة عشر.

ويتناقص تكرار حدوث الإصابة بين عمري الحادية عشر والسابعة عشر، ثم تبدأ بالزيادة البطيئة حتى تصل السيادة إلى 100% في العقد السادس من العمر.

تبدي الإناث معدلات تكرار إصابة بالتهابات اللثة أقل من الذكور في كل الفئات العمرية (إلا أنه توجد مراحل زمنية لدى الإناث تزداد فيها قابلية الإصابة)، وربما يعزى ذلك للعناية الفموية الأعلى مقارنة بالذكور أكثر من عزوها للاختلافات الفيزيولوجية بين الجنسين.

وبالإضافة لفترة البلوغ، تظهر النساء قابلية أكبر للإصابة عندما تتعرض لمستويات عالية من البروجسترون المرافقة لفترة الحمل أو استخدام بعض أنواع مانعات الحمل، ويظهر أن البروجسترون يزيد نفوذية الأوعية الدموية مما يجعل اللثة أكثر حساسية للبكتيريا والإثارات الفيزيائية والكيميائية.

ويعدُّ التدخين والإجهاد النفسي، وسوء التغذية والأدوية ومرض السكري من العوامل المتعلقة بشكل مباشر مع تكرر التهاب اللثة، بالإضافة لعوامل أخرى مثل التسمم بالمعادن والرض وتراكب أو تزاحم الأسنان والتنفس الفموي، والرض المضغي للثة وتقانات الصحة الفموية غير السوية وغيرها من العادات التي قد تسبب رض المخاطية الفموية وما يتلوها من إنتان ثانوي بالنبيت الجرثومي الفموي.

تنتج معظم تلك الأذيات مناطق احمرار عابرة، فإذا اتبعت الأذية نموذج مزمن فإن نمو لثة محمرة متورمة ستكون نتيجة حتمية.

وتظهر اللثة ملتهبة بشكل فريد عند مرضى التنفس الفموي أو المرضى الذين يعانون عدم القدرة على إغلاق الشفاه بشكل تام حيث تظهر اللثة في الجهة الشفهية للأسنان الأمامية فقط متورمة ومحمرة وملساء (صورة 1).

صورة (1)

م	نوع التهاب اللثة
1	التهاب اللثة المتعلق باللويحة السنية.
2	التهاب اللثة التقرحي الناخر.
3	التهاب اللثة المستحث بالأدوية.
4	التهاب اللثة الأرجي (ذو الخلايا البلازمية)
5	التهاب اللثة المتعلق بإنتانات محددة.
6	التهاب اللثة المتعلق بالأمراض الجلدية.

جدول (1) يبين أنواع التهابات اللثة

بعد أن يتم أخذ عوامل العمر والجنس والدخل والمستوى التعليمي والعرق بعين الاعتبار يلاحظ أن التدخين له العلاقة الأكبر بتكرر حدوث التهاب اللثة

وأمراض النسج الداعمة في كل الفئات العمرية حسب معظم الدراسات.

وربما يعزز التهاب اللثة افتقار التغذية، فعلى سبيل المثال يؤدي نقص فيتامين C إلى حدوث التهاب اللثة الإسقربوطي بشكل مباشر، كما توجد علاقة غير مباشرة بين صحة اللثة والمدخلات الغذائية مثل البروتينات وحمض الفوليك والزنك. قد يكون التهاب اللثة موضعياً أو معمماً، وقد تكون الإصابة منتشرة أو محددة على الحافة اللثوية الحرة– التهاب اللثة الحفافي (صورة 2) أو محددة على الحليمات بين السنية – التهاب اللثة الحليمي.

صورة (2)

وتشمل العلامات المبكرة لالتهابات اللثة فقد النمش (الترقط) والنزف عند السبر الخفيف، وتصبح اللثة حمراء فاتحة، ومع ترقي الالتهاب تصبح اللثة أكثر احمراراً ومتورمة.

ومع تقدم الالتهاب، تصبح اللثة المصابة حمراء فاتحة أو حمراء مزرقة وتصبح حفاف اللثة غير حادة ومتراجعة أو متضخمة.

وإذا سبب الالتهاب المزمن تضخماً جلياً– بسبب الوذمة أو التليف– فإن الحالة تسمى الالتهاب اللثوي الضخامي المزمن (صورة 3).

صورة (3)

قد يحدث النزف بسهولة أو عفوياً، ويلحظ النضح في الأخدود اللثوي، وأحياناً قد ينمو تورم موضعي من النسيج الحبيبي ذي الالتهاب تحت الحاد ويعرف بالورم الحبيبي القيحي وخاصة عند مرضى الالتهاب اللثوي الشديد (صورة 4).

صورة (4)

العلاج والتكهن (الإنذار) :

مع أن حالات التهاب النسج الداعمة يسبقها التهاب لثوي، إلا أن معظم التهابات اللثة تظل مستقرة لسنوات، ويظل عدد المناطق اللثوية المصابة التي تتحول إلى التهاب نسج داعمة قليلاً.

يتألف برنامج العلاج من عنصر أساسي وهو إزالة السبب- إن وجد- والذي يزيد قابلية الفرد لالتهاب اللثة، وتحسين تقانات الصحة الفموية الفردية لتقليل اللويحة السنية- أو إلغائها- والتي تعد المسؤولة عن التغيرات الالتهابية.

إن معظم برامج السيطرة الذاتية على اللويحة السنية غير فعالة إذا لم يصاحبها علاج وتشجيع مهني دوري.

ويمكن أن يضاف إلى الطرق الميكانيكية لإزالة اللويحة السنية طرقاً كيميائية مثل الكلور هيكسيدين والزيوت الأساسية (مثل التي يحتويها الليستيرين) أو منتجات التريكلوزان، وبشكل عام تحفظ هذه العوامل الوقائية الكيميائية لوصفها في الحالات التي لا تستجيب بشكل مناسب لتقانات الصحة الفموية الاعتيادية.

أحياناً نحتاج إلى تدخل جراحي، ففي حالات الضخامات اللثوية المفرطة التصنع أو الليفية يؤدي إعادة تشكيل اللثة- قطع لثوي- إلى تحسين الاستجابة لبرامج الصحة الفموية الذاتية مما يسمح بتعافي كامل للثة، بالإضافة إلى تحسين الحالة الجمالية.

إذا لم تتحسن حالات التهاب اللثة بعد تطبيق برامج الصحة الفموية بشكل مناسب بعد إزالة العوامل التي قد تكون بشكل واضح هي السبب فإن المريض بحاجة لمزيد من الفحص لتقدير فيما إذا كانت أسباب جهازية غير معلومة من القصة المرضية التي تؤدي دوراً مشاركاً من عدمه.

التهاب اللثة التقرحي التنخري (إخماج Vincent)أو(فم الأخدود Trench mouth) :

تتميز هذه الحالة- ويرمز لها NUG- بتغيرات مرضية لثوية ذات نمط مميز، وحديثاً أضيف لفظ حاد قبل هذه التسمية فأصبح الاختصار ANUG، إلا أن بعض الباحثين أوقفوا هذا اللفظ المستحدث لأنه لايوجد شكل مزمن من هذا المرض.

اكتشف الطبيب الفرنسي Jean Hyacinthe Vincent في القرن التاسع عشر 1890 البكتيريا المغزلية (Fusi form) وتسمى علمياً العصويات المغزلية، واللولبيات (Spirochete) وبشكل أدق Borreelia Vencintii بعد فحص

مجهري لعينات من اللويحة السنية في المناطق المصابة واقترح أن المغزليات هي المسؤولة عن الإصابة بينما اللولبيات انتهازية التغذية فقط. وهذا لا زال صحيحاً حتى اليوم إلا أن التقانات الحديثة أضافت تأكيداً بوجود أنواع أخرى لها دور مثل التريبونيما (اللولبيات) السيلينوموناس والبريفوتيلا (Treponema, Selenomonas, Prevotella Intermedia).

غالباً ما تحدث هذه الحالة في وجود إجهاد نفسي، فالأشخاص الذين يؤدون الواجب العسكري أكثر عرضة من غيرهم بالإصابة، وكانت هذه الحالة شائعة في معارك الحرب العالمية الأولى ولذا جاءت الكنية Trench mouth.

ويعتقد أن الكوريتكوسيتروئيدات المتعلقة بالإجهاد تغير نسبة اللمفاويات T4/T8 وهي بدورها تسبب نقصاً في المواد الكيميائية الجاذبة للمعدلات والمبلعمات، وهذه الصورة الخلوية موجودة في مرض NUG، كما يعتقد أن الإبنفرين المتعلق بالإجهاد يسبب إفقاراً دموياً موضعياً؛ وتؤهب اللثة لنمو الـNUG.

<u>بالإضافة للإجهاد توجد عوامل أخرى لها علاقة بالإصابة بهذا المرض :</u>

- الكبت المناعي.
- التدخين.
- الرضّ الموضعي.
- سوء التغذية.
- النوم المضطرب.
- مرض حديث.
- رداءة الصحة الفموية.

ومن الحالات التي يعاني فيها المرضى الكبت المناعي الإيدز وداء وحيدات النوى الإنتاني تتوثق فيها العلاقة بتطور الـNUG.

الصفات والمميزات السريرية :

يحدث المرض في أي فئة عمرية، ومعظم الحالات التي سجلت في الولايات المتحدة وأوروبا كانت الفئات العمرية الشابة والمتوسطة وأشار بعض الباحثين إلى زيادة حدوثه في العرق الأبيض، وسجلت نسبة سيادته في عامة الناس بأقل من 0.1%، لكنها ترتفع لتصل 7% عند حدوث الإجهاد (المجندين العسكريين)، وفي الدول النامية يحتمل وقوع المرض لدى كل اليافعين الذين يعانون سوء التغذية.

وفي الحالات التقليدية من الـNUG تلتهب الحليمات بين السنية بشدة وتصبح متورمة ونازفة وبشكل نموذجي تصبح الحليمات المصابة متآكلة وتظهر مناطق تشبه فوهات البركان تتكون من نسج متنخرة وتغطى بغشاء سنجابي كاذب (صورة 5).

صورة (5)

ويعاني المرضى من النفس الكرية والألم والنزف العفوي وتجمع البقايا المتنخرة، وأحياناً تظهر ميزات سريرية أخرى مثل اعتلال العقد اللمفاوية والحمى والإعياء.

ربما تتقدم الحالة لتصيب النسج حول السنية وتؤدي إلى فقد الرباط وتطور التهاب النسج الداعمة Necrotizing Ulcerative Periodentitis أو التهاب الغشاء المخاطي Necrotizing Ulcerative mucositis أو ما يسمى Necrotizing stomatitis (صورة 6).

صورة (6)

وعندما يخترق المرض من المخاطية إلى جلد الوجه فإنها تسمى noma (التهاب الفم الغنغري أو آكلة الفم) وباللاتيني تسمى Cancrum oris.

ويعدُّ بعض الباحثين جميع أشكال المرض مرضاً واحداً ويسموه necrotizing gingivostomatitis (التهاب الفم واللثة التنخري) لأن تلك الأشكال تتشابه سريرياً ونسيجياً وبكتيرياً والفرق هو العوامل الجهازية المؤهبة والامتداد التشريحي للمرض.

العلاج والإنذار (التكهن) :

يستجيب المرض ويشفى بسرعة بعد إزالة السبب البكتيري (مقارنة بمعظم أشكال التهابات النسج الداعمة)، حتى مع العلاج المحافظ يلحظ تجدد الأنسجة المصابة من اللثة بشكل طبيعي.

تعالج المناطق المصابة بتجريفها ما لم يوجد موانع استطباب مثل الإيدز، ويحتاج المريض إلى تخدير موضعي في أثناء التجريف وتساعد المضامض مثل الكلورهيكسيدين أو الماء الدافئ مع الملح أو الماء الأوكسيجيني المخفف في زيادة الاستجابة للعلاج، وتفيد المضادات الحيوية مثل الميترونيدازول والتتراسيكلين والبنسلين والإرثيرومايسين كمساعدات وخاصة في وجود الحمى والاعتلال اللمفاوي.

ويجب أن تشمل المعالجة نصائح تشجيع المريض على فوائد الاهتمام

بالصحة الفموية، والتعرف إلى وإزالة أي عوامل مؤهبة، كما تشمل المعالجة أيضاً معالجة داعمة (مثل الراحة، تناول سوائل مناسبة والأغذية الرطبة) والتي تساعد في تحسين الاستجابة السريرية، وتساعد الزيارات الدورية في التأكيد على دور الوقاية المنزلية وإقصاء نكس المرض.

وفي الحالات المقاومة للعلاج، يجب استقصاء الإيدز وداء وحيدات النوى الإنتاني.

ويجب على الطبيب أن يكون يقظاً في أثناء الفحص عن علامات أو أعراض الكبت المناعي، إذ يمكن بسهولة تقصي السلاق على الحنك، والطلاوة الشعرية على اللسان المرافقة للإيدز في مرضى الـ NUG، كما يجب الانتباه الحذر وتوجيهه نحو فحص النسج الفموية الرخوة وخاصة عند مرضى الـNUG، المتعلقة بالكبت المناعي، ويجب التعرف إلى سبب الكبت المناعي وعلاجه أو تحويل الحالة إلى ذوي الاختصاص.

التهاب اللثة ذو الخلايا البلازمية (الأرجي أو التهاب الفم واللثة اللانمطي) :

أُعطي الاهتمام من قبل مهنيي الصحة بنموذج مميز من التغيرات اللثوية – التهاب اللثة ذو الخلايا البلازمية – في أواخر الستينات وأوائل السبعينات من القرن الماضي، إذ حدثت سلسلة من الحالات ومعظمها كانت تتعلق بفرط التحسس لأحد مكونات العلكة، ومنذ ذلك الوقت أخذ عدد هذه الحالات في التضاؤل، لكن لا تزال تسجل حالات مشابهة من التغيرات اللثوية.

ومع أن الترابط مع العلكة بدأ بالانخفاض، إلا أن التحسس يظل مسؤولاً عن عدد من الحالات المسجلة، وأكثر المواد علاقة بهذا التحسس هي بعض أنواع معاجين الأسنان العشبية وأنواع معينة من شمع النعناع والفلفل.

<u>المميزات والصفات السريرية :</u>

يعاني المرضى من ألم فموي سريع النمو والذي يسوء أحياناً مع استخدام المعاجين السنية أو الأكل الساخن والبهارات وتظهر اللثة بجزأيها الحر والملتصق متورمة بشكل منتشر وغير متوضع وتعكس لوناً أحمر فاتحاً وتفقد ترقطها الطبيعي (صورة 7).

صورة (7)

وأحياناً يمتد الالتهاب إلى الحنك، وتكون استجابة المخاطية (في الشخص الأدرد) أقل شدة.

وقد تبدو مناطق أخرى مصابة غير اللثة، لكن الإصابة الأكثر وضوحاً تتوضع في اللثة، ففي إصابات الحالات المتعلقة بالعلكة والمذكورة سابقاً سجلت حالات إصابة اللسان والشفاه، إذ ظهرت الشفة جافة وضامرة وأحياناً متشققة وحدثت التهابات شفة زاوي، على حين ظهرت علامات اللسان بشكل تورم وتشقق وتحزز بسيط وفقد الغطاء الظهري النمطي، بينما تصف التقارير الحديثة الآفة بأنها محددة على اللثة فقط ومن دون إصابة شفهية أو لسانية، وتصف أيضاً النسبة الأكبر من الآفة بأنها ذاتية الاعتلال وأن الآفة قد تصيب أيضاً المنطقة فوق المزمار.

<u>العلاج والإنذار (التكهن) :</u>

يجب أن يعطي المرضى قصة كاملة عن الغذاء اليومي مع تسجيل كل شيء يدخل الفم بما فيها الأطعمة والمعاجين السنية والمضامض والتبغ والكحول والعلكة والشمع العسلي والأدوية وبذلك يمكن إقصاء أي مادة محسسة متسببة، وإذا لم تتضح إجابة صريحة، فقد يتم اتخاذ إجراءات فحص الحساسية.

في المرضى الذين لا يتضح سبب تحسسي لديهم يتم معالجتهم باستخدام أدوية مناعية كابتة موضعية أو جهازية ونتائجها متغيرة ومنها مضامض البيتاميثازون وهلام الفلوسينونايد والتراي أمسينولون الموضعي وحمض الفيوسيديك.

التهاب اللثة التوسفي :

يطلق معظم الأطباء هذا المصطلح لوصف ظهارية اللثة التي تتوسف بشكل عفوي أو يمكن إزالتها بسهولة، وتمثل هذه الآفة مرضاً من عدة أمراض حويصلية أكالة مختلفة.

ودلت الدراسات النسيجية والمناعية على أن معظم مرضى هذه الآفة يظهرون صفاتاً تشخيصية للحزاز المنبسط أو مرض شبيه الفقاعي، وشملت قائمة الأمراض المشخصة لهذه الحالة ولكن بشكل أقل تكراراً مرض الضد IGA الخطي Linear IAG disease والفقاع الشائع وانحلال البشرة الفقاعي المكتسب والذأبة الحمامية الجهازية والتهاب الفم التقرحي.

ويعتقد معظم الباحثين أن هذه الآفة ربما تمثل التهاب اللثة التوسفي هرموني التوسط، ومن المهم ذكره هنا أن لثة الإنسان تستقلب الإستروجينات ولها مستقبلات عالية الألفة للإستروجين.

بينما تعتقد مجموعة أخرى من الباحثين أن الآفة المحددة التوضع على اللثة ربما تمثل استجابة مناعية موضعية غير سوية لمواد معينة في اللويحة السنية، وغالباً ما تترافق الآفة مع مناطق وجود اللويحة السنية، وأثبتت هذه المجموعة تحسناً ملحوظاً عندما تم معالجة المرضى باستخدام الدوكسيسيكلين أحادي الماء، وسواءً

كانت الاستجابة نتيجة الآلية المضادة للبكتريا أو الآلية المضادة للالتهاب فإن الحالة بحاجة لمزيد من البحث، علماً أن رفع مستوى الصحة الفموية يقلل من شدة المرض.

وفي الخلاصة يمكن القول : إنه يوجد نوع من التوسف المخاطي المزمن والذي يصيب اللثة، وسواءً كانت هذه الآفة كينونة مرضية مستقلة أو نوعاً مختلفاً من الآفات الحويصلية الأكالة التي تصيب الجلد أو خليطاً من أمراض مختلفة فإنه يجب تعريفها بدقة وذلك بحاجة لمزيد من الجهد والبحث.

وحتى يتم حل هذا الخلاف فإن استخدام مصطلح التهاب اللثة التوسفي لا يزيد على أن يكون وصفاً سريرياً بدلاً من تشخيص دقيق، ومع استثناءات قليلة فمعظم هذه الحالات يمكن تشخيصه بدقة كأحد الأمراض الحويصلية الأكالة.

<u>الصفات والمميزات السريرية :</u>

معظم الإصابات تحدث بعد عمر الأربعين، ويميل المرض نحو إصابة الإناث أكثر، وتظهر الآفة بشكل متدرج؛ إذ تتحدد في البداية – ومن ثم تنتشر – لتصيب كل اللثة، وتصاب اللثة الشفهية والدهليزية أكثر من الحنكية واللسانية –

صورة (8)

وتظهر الأماكن المصابة بشكل محمر لامع وتغيب صفة الترقط اللثوية

الطبيعية، ومع ترقي الحالة تتكون نفاط ويحدث توسف عفوي أو تكون مناطق متآكلة، وتمتلئ النفاطات بسائل صافٍ، وأحياناً تتلوث بالدم، ويسبب التعامل بالمنابلة مع اللثة باستخدام القطن أو الشاش أو الهواء توسفاً أكثر وتتغطى مناطق التآكل بغشاء قيحي ليفي مصفر وتترافق الحالة بالألم (صورة 8).

العلاج والإنذار (التكهن) :

يجب تحضير خزعة استقصائية للفحص النسيجي وأخرى للفحص المناعي الومضائي، ويجب أن يمتد الشق إلى النسج السليمة المجاورة، وقبل المعالجة يجب أن تكون الأسنان نظيفة ويجب تعليم المريض على المحافظة على صحة فموية جيدة، ويتم وصف دوكسيسكلين أحادي الماء لخفض درجة التهاب المخاطية قبل البدء بكابتات المناعة (في حالة الأمراض ذاتية المناعة).

ويتم تحديد المعالجة القاطعة حسب التشخيص النسيجي والمناعي، ويبدي بعض المرضى استجابة جيدة للستيروئيدات الموضعية بينما القسم الآخر يبدي مقاومة لها ويستجيب بقدر ضئيل للمعالجة بالدابسون والسولفابيريدين.

في الحالات السلبية بالفحص المناعي الومضائي والتي لا تعدُّ تشخيصية لأي نوع من الأمراض الجلدية الأكالة، تكون محاولة استخدام الاستروجينات ذا فائدة لكنها بحاجة لكثير من البحث والدراسة.

فرط تصنع اللثة دوائي المنشأ (الضخامات اللثوية المستحثة بالأدوية) :

ويعني هذا المصطلح النمو غير السوي الذي يظهر في اللثة بشكل ثانوي لاستخدام أدوية جهازية.

ويعد هذا المصطلح Hyperplasia تسمية خاطئة لأنه لا الظهارية ولا خلايا النسيج الضام تظهر فرط تصنع، وإنما تنتج زيادة حجم اللثة بسبب زيادة إنتاج كمية كبيرة من المادة بين الخلوية (القالب العضوي) وبشكل سائد ألياف الكولاجين ولذلك فإن عدداً من الباحثين يحبذون تغيير التسمية إلى ضخامة اللثة المترافقة مع

الأدوية.

وفيما يلي قائمة بأسماء الأدوية التي تترافق بنمو ضخامات لثوية، مع العلم أن العلاقة القوية تصاحب السيكلوسبورين، والفينيتوين والنيفيديبين :

أدوية مسببة للضخامات

- ***أدوية تؤثر على الخلايا الليفية :***

1- الأدوية المثبطة.

- كاربامازيبين
- إيثوتوين.
- ميغينيوتوين.
- فينوباربيتال.
- فينوتوين.
- فلبرويت الصوديوم.
- إيثوزوكسيميد.
- فيلباميت.
- ميثوزكسيميد.
- فيتزكسيميد.
- بريميدون.

2- القابلة للتثبيط الكهربائي :

- أملوديبين.
- ديلتازيم.
- نيكارديبين.
- نيموديبين.
- فيراباميل.
- بيبريديل.
- فيلوديبين.
- نيفيديبين.
- نيتريندبين.

- **سيكلوسبورين.**
- **إيثرومايسين.**
- **حبوب منع الحمل.**

صورة (9)

صورة (10)

بينما تكون سيادة حدوث الضخامة اللثوية مع بقية الأدوية المذكورة أقل، لكن قائمة الأدوية المترافقة مع الضخامات اللثوية في ازدياد بالنظر إلى التطور الكبير في إنتاج أدوية جديدة (صورة 9، 10).

وتزداد احتمالية وقع الضخامة اللثوية وحجمها عندما يستخدم المريض نوعين من الأدوية أو أكثر من الأدوية المذكورة بشكل متزامن (صورة 11).

صورة (11)

وتختلف الضخامات اللثوية بشكل ملحوظ؛ إذ سجلت 50% من حالات استخدام السيكلوسبورين والنيفيديبين. ولاتزال العلاقة بين شدة الحالة وجرعة العلاج محل خلاف. ويبدو أن درجة الضخامة اللثوية تتعلق بشكل أكبر بقابلية المريض ومستوى صحة الفم؛ إذ تعدُّ هذه العلاقة إيجابية وذات أهمية، لأن الصحة الفموية الممتازة يصاحبها اختزال في الجيوب اللثوية الكاذبة المتكونة بسبب الضخامة المترافقة مع استخدام الدواء، إلا أنه قد سُجلت حالات مرضى بضخامات لثوية وصحة فموية ممتازة ويرجع ذلك لقابلية المريض بشكل أكبر. وتقلّل تقانات الصحة الفموية المكثفة شدو الضخامة بشكل ملحوظ وإلى مستويات مقبولة، ومن ضمن الأدوية المذكورة يعد السيكلوسبورين الأقل استجابة لتقانات الصحة الفموية الممتازة.

<u>الصفات والمميزات السريرية :</u>

تعدُّ مشكلة الضخامة اللثوية أكثر حدوثاً في فئة سن الشباب الذين يتناولون الفينيتوين (أي في سن أقل من 25 سنة) بينما تصيب هذه المشكلة الفئات العمرية المتوسطة بسبب استخدام كابحات قنوات الكلسيوم، بينما لا ترتبط الضخامة اللثوية بسبب السيكلوسبورين بعمر معين لأن استخدامه لا يتركز على فئة عمرية معينة.

ويحمل استخدام تلك الأدوية في سن الطفولة خطراً أكبر من جهة الضخامات

اللثوية. ولا يوجد ميل لأحد الجنسين في حالات الضخامة اللثوية المستحثة بالأدوية.

وتظهر الضخامة اللثوية خلال شهر إلى ثلاثة شهور من استخدام الدواء كتضخم يصيب الحليمات وسرعان ما ينتشر من خلال أسطح الأسنان. وتصاب الأسطح الشفهية والدهليزية بشكل أكبر، وفي الحالات الشديدة قد تغطي اللثة المتضخمة جزءاً كبيراً من تاج السن أو كله (صورة 12).

صورة (12)

ويتداخل امتداد الضخامة اللثوية بالاتجاهين الحنكي (اللساني) والإطباقي مع وظائف المضغ والكلام، وقد سُجلت حالة شديدة من امتداد الضخامة اللثوية في الاتجاه اللساني؛ إذ تسببت في إزاحة اللسان للخلف مما أدى إلى سوء تنفس.

لا تصاب المناطق الدرداء (المفقودة الأسنان)، لكن مناطق استقرار التعويضات أو أماكن الزرعات تصاب بهذه الضخامة. وسُجلت حالات ضخامات لثوية تشبه الورم الحبيبي القيحي في مستقبلي طعم نقي العظام المختلف (Allogenic) والذين عولجوا بالسيكلوسبورين (صورة 13).

صورة (13)

العلاج والإنذار (التكهن) :

ينتج عن إيقاف الدواء المسبب للضخامة (بوساطة الطبيب المختص) توقف حالة الضخامة وتراجعها، حتى أن تغيير الدواء بآخر يظهر بعض الفائدة، فإذا كان المرضى الذين يتعاطون السيكلوسبورين يظهرون استجابة لتبديل الدواء فإنه يستبدل – باستشارة الطبيب المختص – بالتاكروليمس، ويستبدل الفينيتوين بالكاربامازيبين أو حمض الفالبرويك ويستبدل النيفيديبين بأحد أدوية الدايهيدروبيريدين.

أما إذا كان الدواء ضرورياً وغير قابلاً للتبديل فيجب على المريض مراجعة طبيب الأسنان بشكل دوري والمحافظة على برنامج صحة مكثف والسيطرة على اللويحة السنية باستمرار، وتظهر العوامل الكيميائية مثل الكلورهكسيدين نتائج مرضية.

ويظهر استخدام حمض الفوليك موضعياً أو جهازياً نتائج جيدة في بعض حالات الضخامة اللثوية.

ويعطي برنامج استخدام جرعة قصيرة من الميترونيدازول أو الأريثرومايسين نتائج جيدة في تراجع الضخامة المترافقة مع السيكلوسبورين؛ إذ يتضح أن هذه

الصادات تثبط تكاثر ألياف الكولاجين بالإضافة لمفعولها المضاد للبكتيريا، ويقدم

الأزيثرومايسين كذلك نتائج واعدة في حالات الضخامة المترافقة مع النيفيدين والفينيتوين.

وعندما تخفق تلك البرامج العلاجية يتم استئصال الجزء المتضخم من اللثة بقطعها وتحديد شكلها الفيزيولوجي جراحياً أو بتقانة الجراحة الكيميائية أو الكهربائية أو باستخدام ليزر Co2 ويتبع الجراحة برنامج صحة فموية مكثف منزلياً ومهنياً.

التهاب النسج الداعمة :

يشير هذا المصطلح إلى التهاب في النسج اللثوية مع ارتباط بفقد بعض من العظم والارتباط البشروي. ومع تقدم فقد الارتباط فإن فقداناً معتبراً من الرباط السني والعظم الداعم يحدث. وتحدث هجرة البشرة العنقية على طول الجذر بالاتجاه الذروي مع تشكل الجيب حول السني كما وقد يحدث فقد للأسنان.

ومنذ أكثر من قرن ساد الاعتقاد بأن حدوث المرض حول اللثوي ناتج عن تراكم اللويحة السنية على الرغم من أن الدلائل تشير إلى أن اللويحة السنية هي بالأصل من الفلورا الطبيعية للفم.

هناك بعض المرضى الذين تحتوي أفواههم على تراكمات شديدة من اللويحة ولا يتطور لديهم المرض ويعتقد معظم العلماء أن المرض لا يحدث بسبب توضع اللويحة بل بسبب تغير في الزمر الجرثومية في اللويحة الناتج عن تغير طبيعة التغذية (محتوى الأغذية من الكربوهيدرات). وبالرغم من أن هناك 300 نوع من البكتريا الفموية إلا أن عدداً قليلاً منها له علاقة بالمرض؛ إذ ترتبط الحالات المزمنة مع عدد من الجراثيم وهي :

- Actinobacillus Actinomyceteuncomitans A.A.
- Bacteroides Forsytus B. F.

- Porphyromonas Gingiralis P. G.
- Prevotella Intermedia P. I.

تتوضع العضويات المسببة على شكل تجمعات تدعى بالفلم الحيوي (Biofilm)؛ لأن هذه الجراثيم تكون محمية من دفاعات العضوية وتنمي مقاومة تجاه الصادات الموضعية أو جهازية الاستخدام. يتحرر عديد السكاريد الشحمي من هذه المستعمرات وهو الذي يحث على تحرير الوسائط الالتهابية وبالتالي فقد الارتباط.

لا تعد العوامل الجرثومية كافية وحدها لكي تسبب المرض حول السني بالرغم من أساسيتها لكن هناك عوامل تتعلق بدفاع العضوية مثل التدخين والسكري والحالة الوراثية حيث تعد عوامل مهمة لتحديد وجود وشدة المرض.

وبالرغم من أن التهاب الأنسجة الداعمة المتوسط موجود عند معظم البالغين إلا أن 5% – 20% من الناس يتطور لديهم حالات متقدمة معممة.

المظاهر السريرية والشعاعية :

طبيعة بدء الآفة وتطورها: أصبح السبب الرئيسي لفقد الأسنان عند البالغين فوق 35 سنة؛ إذ وجد أن 44% من البالغين في أمريكا لديهم فقد ارتباط فوق 3مم على الأقل في مكان واحد. وهذا الاضطراب يظهر وجوداً أكبر عند الذكور بالرغم من أن ظهوره متعلق بالصحة الفموية السيئة وزيارة الطبيب المعتادة. بالإضافة لما سبق هناك زيادة في الانتشار متعلقة بتقدم العمر والتدخين والسكري وانخفاض المستوى الاجتماعي الاقتصادي.

لا يوجد اضطراب في الجهاز ا لمناعي في حالة الإصابة بالتهاب النسج الداعمة المزمن إذ يبدأ في عمر الشباب والكهولة ويتطلب سنوات وعقود ليتقدم ويتضمن فترات نشاط وخمود متكررة. يوجد التهاب اللثة ويسبق تطور الآفة حول السنية.

صورة (14)

وعندما يتم تحديد فقد الارتباط من خلال السبر حول السني فإن المرض حول السني موجود.

في حال غياب فرط التصنع اللثوي فإن السبر اللثوي الذي تجاوز 3 – 4 ملم يشير إلى فقد في الرباط حول السني وامتصاص في العظم السنخي المجاور.

وتظهر الصور الشعاعية المصورة بعناية نقص في الارتفاع الشاقولي للعظم حول السن المصاب ومع تقدم فقد العظم تظهر الحركة السنية (صورة 14).

التهاب النسج الداعمة التقرحي التموتي :

يوجد بشكل مشابه لالتهاب اللثة التقرحي التموتي لكن مع فقد الارتباط البشري والعظم السنخي. ويصاب به أشخاص أصغر عمراً من المرضى المصابين بالتهاب الأنسجة الداعمة المزمن وغالباً ما يكون لديهم عيب مناعي أو سوء تغذية.

<u>الخراج حول السني :</u>

غالباً ما ينتج عن آفة حول سنية سابقة وعادةً ما يكون هناك تبدل في الفلورا تحت اللثوية أو تغير في مقاومة العضوية أو كليهما. وتكون العوامل المسببة قد دخلت من خلال الجيب اللثوي.

يمكن أن تسبب المضادات الحيوية المعطاة من أجل الانتانات غير الفموية حدوث انتانات من الجراثيم الانتهازية مسببة تطور الخراج حول السني.

ومن الأسباب الأخرى الأقل احداثاً هي الرض والخصائص التشريحية للسن مثل وجود اللآلئ المينائية والغمد السني.

تظهر معظم الحالات عند البالغين وهي نادرة عند الأطفال وغالباً ما تكون بسبب جسم أجنبي دخل إلى الأنسجة السليمة.

يظهر الخراج حول السني على شكل منطقة من الضخامة اللثوية على طول المنطقة الجانبية من السن وتكون اللثة محمرة ومتوذمة ذات سطح أملس وقد تكون نازفة مع تكون أحمر داكن (صورة 15).

صورة (15)

<u>وتتضمن الأعراض الشائعة :</u>

- ألم نابض.
- حساسية شديدة لدى جس اللثة
- حساسية – حركة السن المتأثر.
- طعم كريه
- اعتلال لمفاوي.
- حمى – كثرة الكريات البيض – التوعك.

يؤدي سبر أو جس اللثة إلى خروج القيح من الميزاب وقد يحدث النزح من خلال الجيب اللثوي وفي حال حدوث ذلك يصبح الخراج لا عرضياً ولكن قد

تحتد الحالة في حال ازدياد الضغط من جديد من القيح.

<u>التواج :</u>

حالة التهابية تتطور حول سن منطمر أو بازغ جزئياً عندما تندخل الفضلات والجراثيم تحت الشريحة اللثوية المغطية للسن؛ لأنه يمكن وجود هذه الشريحة مع التهاب مزمن لفترة طويلة دون أعراض. تسبب الفضلات والجراثيم تكون الخراج وأكثر ما يوجد هذا الخراج في الأرحاء الثالثة السفلية.

تتضمن الأعراض ألم شديد وطعم كريه وعدم القدرة على إغلاق الفكين وقد يمتد الألم إلى الحنجرة والأذن وقاع الفم بشكل متشعع وتكون المنطقة المصابة محمرة ومتوذمة وغالباً ما تترافق مع اعتلال عقدي لمفاوي وحمى وكثرة الكريات البيض والتوعك. وقد يتطور تموت مشابه لالتهاب اللثة التقرحي التموتي في حالات التواج المستمر.

المعالجة والإنذار :

التهاب الأنسجة الداعمة :

يجب أن نولي الاهتمام الأول إلى إلغاء عوامل الخطورة. وحتى مع المعالجة الجيدة وتحسين الصحة الفموية فقد لا يظهر تحسن إلا بعد إلغاء العديد من العوامل كالتدخين والسكري.

وبعد ضبط هذه العوامل توجه المعالجة إلى وقف فقد الارتباط. والهدف من ذلك هو إزالة العوامل الجرثومية واللويحة المسببة.

تعالج الأمراض المبكرة بالتقليح وتسوية الجذر والتجريف لكن الجيب الأعمق يتطلب شريحة جراحية لتأمين مدخل للسن لحصول على تنضير جيد.

يمكن إعادة تشكيل الارتباط البشري في بعض العيوب العظمية بوساطة الطعوم العظمية الذاتية أو المتغايرة أو بعض المواد البلاستيكية. وغالباً ما تستخدم هذه الطعوم مع مواد مثل بولي تترافلوروإيتيلين وهي تؤدي دوراً في توجيه نمو النسيج المتجدد.

لا تستخدم الصادات في معالجة التهاب النسج الداعمة بسبب طبيعته المزمنة إلا

في حالات عدم الاستجابة ويؤدي الاستخدام الخاطئ للأدوية إلى نمو زمر جرثومية مقاومة للأدوية.

يجب اعتماد التحاليل الجرثومية لاختيار الصاد الحيوي كما تشير الدراسات إلى أن مضادات الالتهاب غير الستيروئيدية تساعد على إبطاء تقدم المرض والفقد العظمي.

التهاب النسج الداعمة التقرحي التموتي :

عند ضبط العوامل المؤهبة مثل الاضطراب المناعي وسوء التغذية فإن التهاب النسج الداعمة التقرحي التموتي يستجيب جيداً لإجراءات الصحة الفموية والصادات الجهازية (ميترونيدازول).

الخراج حول السني :

يعالج بالنزح من خلال الميزاب أو شق على المخاطية المغطية وعند وجود الحمى توصف الصادات كالبنسلين؛ وكذلك توصف المسكنات وتستطب الأغذية الطرية وتستخدم المضامض الحاوية على الملح والماء الدافئ ويتم استخدامها يومياً حتى تتراجع الأعراض وبعد مرور الحالة الحادة تبدأ معالجة الحالة المزمنة.

التواج :

تعالج الحالة الحادة بإرواء المنطقة تحت اللثوية بالمطهرات لإزالة بقايا الطعام والجراثيم وتستخدم الصادات لعلاج الحمى والأعراض الجهازية المرافقة ويستخدم المريض مضامض الماء والملح ويراجع بعد 24 ساعة وبعد تراجع الحالة الحادة تقلع السن المسببة في حال عدم الاستجابة للمعالجة المحافظة وإذا أردنا المحافظة على السن يتم استئصال اللثة المحيطة جراحياً مع تجريف البقايا الطعامية والجرثومية.

التهاب النسج الداعمة العدواني :

بالرغم من أن التهاب النسج الداعمة أكثر تكراراً عند البالغين الكبار لكن يمكن أن

يكون مشكلة حقيقية عند الأطفال.

وقبل عام 1999 إذ وضع تصنيف جديد من قبل الأكاديمية الأمريكية للأمراض حول السنية كان التهاب النسج الداعمة المخرب عند المرضى الأصغر سناً يطلق عليه اسم التهاب النسج الداعمة ذو البداية المبكرة ويقسم إلى قبل بلوغي وشبابي موضع وشبابي معمم وسريع التطور.

وفي عام 1999 اعتمد تصنيف مستقل عن عمر الحدوث إذ استبدل التهاب النسج الداعمة الشبابي الموضع بالعدواني الموضع والشبابي المعمم بالعدواني المعمم.

إن النموذج المسمى قبل البلوغي له علاقة بسوء وظيفة الكريات البيضاء والمسمى متلازمة تراص الكريات البيض ويصنف هذا المرض بأنه أحد أشكال التهاب النسج الداعمة ذات العلاقة بالأمراض الجهازية.

وبالتعريف فإن التهاب النسج الداعمة العدواني يحدث لدى الناس الأصحاء وليس له علاقة بالاضطرابات الجهازية لذا فإن تشخيص المرض يجب أن يكون تالياً لاستبعاد جميع الاضطرابات العامة قبل إعطاء الحكم النهائي.

وبالعكس من التهاب النسج الداعمة المزمن فإن العدواني يظهر عيوباً في الرد المناعي وبالإضافة لذلك اقترح وجود عوامل مؤهبة وراثية ويعد هذا المرض متعدد الأسباب وله العديد من الفرضيات.

معظم المرضى المصابين بالتهاب النسج الداعمة العدواني لديهم سوء وظيفة الخلايا العدلة لكن دون أي تظاهر جهازي.

<u>المظاهر السريرية والشعاعية:</u>

<u>التهاب النسج الداعمة العدواني الموضع :</u>

في دراسة كبرى أجريت على أطفال بين 5–17 سنة في الولايات المتحدة وجد أن انتشار النمط الموضع كان بنسبة 0,53% والمعمم 0,13%.

يبدأ الموضع بين 11 – 13 سنة وله ميول عائلية قوية والأعراض التالية الذكر وضعت من قبل الأكاديمية الأمريكية للأمراض حول السنية :

- بداية مرافقة لوقت البلوغ
- استجابة قوية لأضداد المصل على العوامل الانتانية.
- فقد ارتباط موضع على الأرحاء الأولى والقواطع مع شمولية عدد قليل من الأسنان لا يتجاوز الاثنين.
- يظهر هذا الشكل موضعاً على الأرحاء الأولى والقواطع ربما لأنها بازغة منذ فترة أطول من بقية الأسنان (صورة 16).

صورة (16)

من المظاهر النموذجية : التهاب لثوي قليل – توضع قليل للويحة السنية ضمن الميازيب وجود اللويحات على كل الجذور المصابة وتكون سرعة تخرب العظم أسرع بثلاث إلى خمس مرات من التهاب النسج الداعمة المزمن.

تبدي الصور الشعاعية للأرحاء الأولى امتصاصاً عظمياً شاقولياً ثنائي الجانب

ومتناظراً وفي الحالات التقليدية توجد منطقة من الفقد العظمي تشبه القوس ممتداً من وحشي الضاحك الثاني إلى أنسي الرحى؛ الثانية وتوجد هذه المظاهر بشكل مشابه في منطقة القواطع. من الشائع حدوث هجرة سنية وحركة.

في حال عدم المعالجة يستمر المرض حتى تصبح الأسنان طافية في النسيج

اللثوي دون عظم. يحدث تعمم في الحالة الموضعية في ثلث الحالات.
تعدُّ عصيات الفطر الشعاعي Aa هي المتهمة في الحالات الموضعية وتوجد في المناطق المصابة بنسبة 90% من الحالات.

التهاب النسج الداعمة العدواني المعمم :

معظم الحالات تبدأ على شكل موضع وتصبح معممة؛ على الرغم من وجود بعض الحالات التي تبدأ معممة ووضعت الأكاديمية الأمريكية للأمراض حول السنية الأعراض التالية :

- عادة ما يشخص عند المرضى تحت عمر 30 سنة لكن قد يحدث في أي عمر.
- استجابة أضداد المصل ضئيلة للعوامل الانتانية.
- تخرب ملحوظ في الارتباط البشري والعظم حول السني.
- فقد الارتباط البشري يكون معمماً ويجب أن يصيب ثلاثة أسنان على الأقل غير الأرحاء والقواطع.

معظم المرضى المصابين هم بين 12–32 سنة من العمر وعلى العكس من النموذج الموضع يكون هناك تجمع كبير من اللويحة السنية والتهاب لثوي ملحوظ ويكون عدد الأسنان المتأثرة أكبر من الموضع وليس له أماكن محددة للظهور.
وبالرغم من تورط Aa في النموذج الموضع إلا أن المعمم يبدي تعقيداً أكبر ومشابهاً لالتهاب الأنسجة الداعمة المزمن كما وتتورط جراثيم Bf, Pg, Pi ويكون انتشار التخرب أكبر عند المرضى الذين تحولوا من الموضع إلى المعمم.

<u>المعالجة والإنذار :</u>

لا يتوقف تقدم المرض عند إجراء التقليح وتسوية الجذر فقط؛ إذ يتطلب وجود العيوب في الكريات البيض ونشاط الجراثيم المسببة استخدام الصادات بالمشاركة مع الإزالة الميكانيكية للويحة تحت اللثوية والنسج الالتهابية.

ويستخدم التتراسكلين والأموكسيسيلين وكلافولانيك البوتاسيوم، كما يستخدم المانيوسكلين والاريترومايسين وكذلك المشاركة بين الأموكسيسيلين والميترونيدازول ويشير بعض العلماء إلى أن التقليح وتسوية الجذر يمكن أن يحسن الحالة إذا تم خلال 24 ساعة أكثر مما لو تم خلال فترة طويلة من الزمن.

متلازمة بابليون – لوفيفر :

وصف بابليون ولوفيفر متلازمة تحمل اسمهم عام 1924. وهي متلازمة فموية جلدية تنتقل بمورثة جسمية متنحية. ويمكن مشاهدة التظاهرات الجلدية بمعزل عن الفموية ويدعى فرط التقرن الراحي الأخمصي.

في حال وجود الإصابة الفموية تظهر التهابات في الأنسجة الداعمة ناجمة عن عيوب في وظيفة الخلايا العدلة وبعض الآليات المناعية.

أظهرت الدراسات الوراثية المجراة على المصابين بهذه المتلازمة وجود طفرة بالمورثة (كاتابسين C) في الصبغي q1114 وهذه المورثة مهمة من أجل نمو الجلد وتطوره ورد الفعل المناعي للخلايا العضلية واللمفاوية. هناك متلازمة تدعى Haim-Munk Sy وهي قريبة من السابقة؛ إذ تتضمن فرط تقرن راحي أخمصي ومرض حول سني متقدم وانتانات جلدية متكررة وتشوهات عظمية متعددة وتكون التظاهرات الجلدية في هذه المتلازمة أكثر شدة والمرض حول السني أقل شدة وفي هذه المتلازمة توجد طفرة بالمورثة كاتابسين C.

<u>المظاهر السريرية والشعاعية :</u>

إن معدل انتشار متلازمة بابليون – لوفيفر هي 1–4 من كل مليون من السكان بينما تبلغ نسبة حاملي المرض من 2–4 من كل ألف شخص وفي معظم الحالات تبدأ التظاهرات الجلدية في السنوات الثلاث الأولى من العمر ويظهر بداية على الراحة ثم الأخمص وينتشر بعدها إلى ظهر اليد والقدم مع وجود بعض التقارير التي تشير إلى ظهور فرط التقرن على المرفق والركب. ومن المناطق التي يظهر

فيها المرض بشكل أقل هي الساقان وظهر الأصابع في اليدين والقدمين وبشكل نادر الجذع (صورة 17).

صورة (17).

تكون الآفات الجلدية بيضاء أو صفراء فاتحة أو بنية أو لويحات أو بقع حمراء والتي تتطور إلى شقوق وشروخ جلدية عميقة.

تتضمن التظاهرات الفموية التهاب أنسجة داعمة على الأسنان المؤقتة والدائمة ويتطور بعد بزوغ السن كما ويظهر التهاب لثة نازف فرط تصنعي.

ويحدث فقدان سريع في الارتباط البشري وفقدان في الدعم العظمي وتظهر الصور الشعاعية أسنان طافية على نسيج رخو (صورة 18).



صورة (18).

يمكن أن تفقد الأسنان في حال عدم المعالجة وتشاهد هجرة وحركة سنية واسعة كما يكون المضغ مؤلماً بسبب فقدان الدعم. وتزول الأسنان المؤقتة. ومع بزوغ الأسنان الدائمة يبدأ النموذج المخرب بالظهور ومع غياب السن تكون اللثة المغطية بمظهر طبيعي.

تعد جراثيم الفطر الشعاعي Aa متورطة في إحداث التخريب العظمي وهي مسؤولة عن تطور الحالة على الرغم من وجود أساس وراثي للمرض وسوء في وظيفة الكريات البيض.

وتشير بعض الدراسات إلى أن سوء وظيفة الكريات البيض ناجم عن الإنتان المسبب من Aa.

المعالجة والإنذار :

أفضل معالجة للآفات الجلدية هو مركبات (Retinoids) والتي أبدت تحسناً واضحاً عند غالبية المرضى. وأشار بعض العلماء إلى تحسن الحالة اللثوية في فترة المعالجة الجلدية.

من الممكن حدوث تأثيرات سلبية من الدواء مثل التهاب الفم الزاوي وجفاف الشفتين وفقدان الشعر والألم المفصلي وتكلس الأربطة.

إن المحاولات لإنقاص شدة المرض حول اللثوي محبطة فبالرغم من المعالجة القوية وإعطاء الصادات فإن المرض عند معظم المرضى يتقدم حتى فقدان كامل الأسنان.

هناك طريقتين للمعالجة :

1. بالرغم من استخدام عدد كبير من الصادات فإن هناك صعوبة كبيرة في تخفيف حدة الحالة. وفي بعض الحالات يتم قلع الأسنان المؤقتة المصابة ووصف الصادات للقضاء على العضويات الممرضة. يعدُّ التتراسكلين مفيداً في حال تطبيقه في منع تطور المرض على

الأسنان الدائمة بعد قلع جميع الأسنان المؤقتة.

2. تركز الطريقة الثانية على العصيات Aa ووجد في إحدى الدراسات أن اختبار الزرع والتحسس للصادات قد كشف أن أكثر الصادات فاعلية هي الأموكسيسلين وكلافولانيك البوتاسيوم وكان الاريترومايسين متوسط التأثير أما البنسلين والتتراسكلين والكلورافينيكول، فقد كانت الأقل فاعلية بينما كان الميترونيدازول والأورنيدازول غير فعال. وتشير تقارير أخرى إلى المشاركة بين الاريترومايسين والتتراسكلين. وقد وجد أن هناك فاعلية باستخدام الإزالة الميكانيكية مع (Ofloxacin)

- بعد تطبيق الإزالة الميكانيكية وتوجيه الصادات تجاه Aa وجد تباطؤ في تقدم المرض وأن الأسنان البازغة بعد تطبيق المعالجة لا تصاب بالتخرب العظمي كما ويجب استخدام المعالجة الوقائية وتطبيق الصحة الفموية ومضامض الكلورهيكسيدين من أجل المحافظة على الحالة بعدا لمعالجة لفترة طويلة.

بخـر الفـم Halitosis

مقدمة :

إن الناحية الاجتماعية هي من أهم نواحي الحياة بالنسبة للفرد، فالتعامل مع الآخرين ضرورة من ضروريات الحياة على اختلاف الصُّعُد، وتقبّل الآخرين للفرد هو العامل الأساسي في نجاحه، فمن الضروري اهتمام الفرد بمظهره الخارجي وعدم ابتعاد الناس عنه هرباً من سوء المظهر (بفعل رائحته الكريهة غير المقبولة) وهذا ما سوف نتعرّض لشرحه في هذا البحث باعتباره من الأسباب والوسائل

والمؤهبات والعلامات وطرق المعالجة.

حقيقة بخر الفم :

إن سبب بخر الفم هو كبريتات لاهوائية ناتجة عن البكتريا الموجودة بشكل طبيعي ضمن اللسان وفي البلعوم، إذ يفترض وجود هذه البكتريا هناك لأنها تساعد الإنسان في الهضم بوساطة تحطيم البروتينات الموجودة في الأغذية الخاصة والمخاط أو البلغم والدم وفي أمراض النسيج الفموي.

في حالات معينة تبدأ هذه البكتريا بتحطيم البروتين عند معدل عالٍ جداً إذ تصنع البروتينات من الحموض الأمينية، ويوجد لدينا نوعان من الحموض الأمينية : (Cysteine & Methionine) غنية بالكبريت.

عندما تصبح البكتريا المفيدة هذه على تماس مع هذه المركبات فإنه يتحرر مركبات كبريتية ذات الرائحة السيئة والطعم الرديء من آخر اللسان والحلق كسلفات الهيدروجين وميتيل ميركابتن ومركبات أخرى رديئة. هذه المركبات المحررة هي سبب المشكلة غالباً وتدعى : Volatile Sulfur Compounds إذ تدل Volatile على غازي ومنفعل، وهما صفتان لهما القدرة على إزعاج الآخرين فوراً.

وهناك حقيقة مهمة جداً حول هذه الجراثيم، فهي ليست ضارة وليست إنتاناً وإنما هي طبيعية ومفيدة وموجودة في أفواه كل أشخاص العالم وتدعى الفلورا الطبيعية ولا يمكن أن تنقل بخر الفم من شخص لآخر حتى بوساطة التماس الصميمي، فمنذ أن عرفت من الصعب إزالتها من الفم بشكل دائم سواء بقشط اللسان أو بالمضادات الحيوية أو بعض المضامض، وتكون الطريقة الفعّالة سريرياً والمهمة إحصائياً في إيقاف بخر الفم هي منع البكتريا من إنتاج VSC وتحويلها إلى أملاح عضوية لا رائحة لها ولا طعم سيء. ويجب أن تفهم حقيقة أخرى مهمة حول هذه البكتريا وهي أنها لاهوائية لأنها تزداد في البيئة المعدومة الأوكسجين،

وهذا ما يفسر عدم وجودها على سطح اللسان بل تعيش ضمن الحليمات (الألياف التي تصنع اللسان.

فكل فرد بحاجة إلى هذه الفلورات الطبيعية لأنها تساعد في إجراءات الهضم.

ولكن لسوء الحظ، فإن التغيرات الهرمونية والقصة الدوائية <<مضادات حيوية عادة>> أو أدوية (سلفات المركبات الكبريتية) تخلق عدم توازن في البكتريا الفموية مؤدية إلى اضطرابات جينية تظهر في بعض العائلات وتصيب النساء والرجال على السواء.

<u>علامات شائعة لبخر الفم :</u>

1 -غطاء أبيض على اللسان.

2 -عدم تشخيص الطبيب للمشكلة أو تجاهله لسببها.

3 -زكام أنفي خلفي وتحسسي ومخاطي.

4 -وجود بقع مائلة للبياض حول اللوزات.

5 -جفاف الفم.

6 -تنفس صباحي سيئ.

7 -لسان ذو حسّ حارق.

8 -لعاب لزج سميك.

9 -ابتعاد الناس عنك، وقد يقدموا لك النعناع أو العلكة المعطرة.

10 -طعم سيئ بعد الحليب والقهوة وغسول الفم.

11 -يفقد الشخص ثقته بنفسه.

12 -طعم مرّ ومالح ومعدني متواصل.

13 -لا نتيجة عند قشط اللسان.

14 -راحة معدومة حتى عند التفريش والخيط.

<u>الحالات التي تزيد الحالة وتجعلها أسوأ :</u>

1. جفاف الفم.
2. زكام الأنف الخلفي.
3. التهاب الجيوب.
4. الغذاء الغني بالبروتين.
5. الحصيات اللوزية.

1 – جفاف الفم Dry Mouth :

يعرف بأنه عرض سريري تكون فيه كمية اللعاب أقل من الكمية الطبيعية وشكوى المريض الرئيسية وسوء وظيفة الغدة اللعابية.

ويعاني من جفاف الفم 10% من الأشخاص فوق عمر 50 سنة وحوالي 30% فوق عمر 65 سنة. وهو إما مؤقتاً يتضمن فقر الدم ونزع الاماهة (النكاز) وتناول أدوية معينة وإنتان غدة لعابية رئيسية واضطرابات كلوية عكسية أو هرمونية وتحصّي لعابي وإما هو دائم يتضمن عمراً متقدماً ومتلازمة سيجوريون ومرضاً كلوياً مزمناً ومعالجة شعاعية، أما جفاف الفم مجهول السبب فهو مرتبط مع إنتان (HIV).

فجفاف الفم مشكلة كبيرة ومستعصية يجب تشخيصها ومعالجتها، وذلك لأن وظائف اللعاب متعددة وكثيرة، فقلة اللعاب تصعّب عملية المضغ والبلع والكلام وتنقص من المساهمة في عملية التنظيف الذاتي وإزالة بقايا الطعام عن الأسنان والغشاء المخاطي. وهذه البقايا هي التي تكون الغذاء الرئيسي للبكتريا اللاهوائية المنتجة لـ (VSC) المؤدية إلى حدوث بخر الفم، كما وأن قلة اللعاب تؤدي إلى زيادة حموضة الفم التي تؤدي إلى تسريع إنتاج البكتريا المنتجة لمركبات السلفا ذات الرائحة الكريهة المؤدية إلى بخر الفم، ويؤدي نقص اللعاب إلى نقص كمية الغلوبولين المناعي الذي يمنع الجراثيم من اختراق الغشاء المخاطي مما يرفع احتمال الإصابة بإنتان فموي وبالتهاب لثة، بالإضافة إلى حدوث تغير في الفلورا

الفموية الطبيعية يهيئ الظروف الملائمة لتكاثر الجراثيم والفطور.

معالجة مشكلة جفاف الفم :

إن معالجة جفاف الفم تكون بتحريض الإفراز الطبيعي للعاب، وذلك لأن اللعاب الصنعي، وهو الحل الأخير، لا يحوي على خمائر وغلوبولينات مناعية مهمة.

ويكون التحريض أولاً بوسائل ميكانيكية بالسواك والتحريض الكيميائي كمص أقراص ملبسة خالية من السكر ذات طعم حلو أو مضغ العلك الخالي من السكر، وعند إخفاق المحاولات السابقة نقوم باستعمال مدرات اللعاب وهي مركبات الاينتوليتريثيون ثم البيلوكاربين، ويمكن إعطاء المتممات التالية :

1 – *أولية :* Zn + Vit A.

2 – *ثانوية :* Ca + Mg + K + Vit (C, D).

بالإضافة إلى اتباع حمية غذائية غنية بالفواكه والخضار وبشرب الكثير من الماء؛ إذ تساعد هذه الملحقات في تخفيف جفاف الفم.

2 – زكام أنفي خلفي Post Nasal Drip :

إن الأشخاص الذين يعانون من زكام أنفي خلفي ومشاكل جيوب وأمراض مزمنة أخرى هم أكثر ميلاً للإصابة ببخر الفم لأن البكتريا تستخدم المخاط كغذاء أساسي وتبدأ لتنتزع مركبات السلفا من الحموض الأمينية التي تركب البروتينات الموجودة في هذا المخاط الكثيف.

إن البكتريا اللاهوائية المسببة لبخر الفم تعشق الحموض الأمينية (Cysteine & Methionine) التي تعدُّ أساس بناء البروتينات الموجودة في المخاط والبلغم والطعام اليومي أيضاً.

معالجة الزكام الأنفي الخلفي :

إن مضادات الهيستامين المستعملة في كثير من الأحيان غير مساعدة في المعالجة لأنها ذات تأثير جاف للفم، وهذا الجفاف يخلق مشكلة. فالطريقة الوحيدة

لإنهاء مشكلة بخر الفم هي استخدام منتجات فموية ذات أساس أوكسجيني (أوكسجين فعّال).

3 – الجيوب The Sinuses :

بعد تجارب عملية أجراها Dr Katz على 9000 شخص تقريباً في العالم، وجد أن المرضى لم يتخلصوا من مشكلة بخر الفم حتى بعد جراحة الجيوب لأن هذه البكتريا لا تعيش ضمن الجيوب في الحالة الطبيعية، ولكن عندما يكون لدى الشخص إنتان جيبي تأتي وتجتاح هذه البكتريا اللاهوائية الجيب مسببة ضغطاً كبيراً مؤدية إلى ألم رأسي قوي جداً، وهو من أهم الأعراض الشائعة، وفي الواقع عندما ترتفع كمية البكتريا اللاهوائية هذه عند المرضى فإنهم سوف يعانون من مشكلة تجاه أي مصدر بروتيني موجود في المخاط والبلغم.

المعالجــة :

نقوم بمعالجة مشكلة بخر الفم بالطرق نفسها المتبعة في السابق.

4 – الغذاء الغني بالبروتين High Protein Foods :

هذه البكتريا اللاهوائية المسببة لبخر الفم تحب هذه البروتينات وخاصة الطعام البروتيني المعلّب مثل الحليب والجبن ومعظم المنتجات اللبنية (المصنوعة من

اللبن ومشتقاته) الأخرى (فالدسم ليس هو المشكلة).

وهناك حلقة بحث في مجلة Los Angeles Times صادرة في (Nov. 1996) أجريت على الأشخاص الذين يعتمدون الألبان في غذائهم فقط، عرضت أنه حوالي 67% تقريباً من الأمريكيين يصنفون ضمن هذه المجموعة.

ومن الأطعمة أيضاً السمك، فهو غني بالبروتين وعندما يأكل الناس المصابون ببخر الفم السمك فإنهم يزيدون المشكلة سوءاً.

كما أن القهوة الغنية بالكافيين أو من دونه تتضمن مستويات عالية من الحموض

التي تسرّع إعادة إنتاج البكتريا وتخلق طعماً مرّاً لعديد من الناس (بشكل عام، أي نوع حمضي من الطعام سيؤدي لذلك).

المعالجــة :

المعالجة تتم بمركبات تحتوي على أوكسجين فعّال.

5 – الحصيّات اللوزية Tonsil Stones :

الحصيّات اللوزية عبارة عن تراكم منتجات البكتريا الكبريتية والبقايا لتستقر في اللوزات، هذه البقايا (التي يمكن أن تتضمن المخاط الكثير في حالة الزكام الأنفي الخلفي) تتعفن في الحلق وتتجمع في سراديب اللوزة (جيوب صغيرة تظهر على سطح اللوزات).

عندما تتشارك هذه البقايا مع (VSC) المنتجة من قبل البكتريا اللاهوائية تحت سطح اللسان إلى اللوزات فإنها تخلق بخر فمٍ مزمن.

معالجة الحصيات اللوزية :

يجب إعطاء المركبات الحاوية على الأوكسجين الفعّال دون استئصال جراحي للوزات إلا في حالات مرضية معينة.

6 – الأدويــة The Medications :

إن العديد من المرضى وحتى بعض الأطباء لا يدركون حتى الآن أن الأدوية المتناولة لسنوات عديدة لديها مساهمة فعّالة في بخر الفم واضطرابات الذوق، فأغلبها ذو تأثيرات جانبية تتضمن جفاف الفم وزيادة بخر الفم. ومن هذه الأدوية تلك التي توصف لمعالجة القرحات ومضادات الاكتئاب وارتفاع الكولسترول ومضادات الهيسامين ومهدئات الخنّاق والذبحة الصدرية وأدوية ارتفاع ضغط الدم وآلام الرأس النصفية (الشقيقة).

الأمراض الفموية ذات العلاقة ببخر الفم :

1 – صحة فموية سيئة وانحصار فضلات الطعام في الفم بسبب :

آ) أسنان سيئة الوضع والأجهزة الصناعية أو التقويمية.

ب) النخور السنية.

ج) غياب الحليمات بين السنية.

2 – الآفات التموتية وما يتلو الجراحة الفموية الموافقة لنزف فموي أو تنخّر نسيجي لأي سبب مثل التغنغر السكري وسرطان الدم والأورام الخبيثة.

3 – أمراض الأسنان كالنخر السني وتموت اللب والخراجات السيئة.

4 – أمراض اللثة كالجيوب اللثوية والخراجات الرباطية وإنتان فانسان.

5 – أمراض الفم كالتهاب الفم التقرحي والغنغرينة الفموية (النوما) وغيرها.

الأمراض الجهازية ذات العلاقة ببخر الفم :

1 – أمراض الجيوب : ومنها :

آ) التهاب الجيوب الحاد ذو المنشأ السني : تسبب الجراثيم اللاهوائية المرافقة للآفة السنية قيحاً ذا رائحة كريهة مع غياب حسّ الذوق والشم، ويتصف بآلام متشعبة إلى الرأس والوجه والأذن والحجاج والأسنان الموافقة.

ب) التهاب الجيوب المزمن : وهو قليل الألم، حيث يتحلل الغشاء المخاطي ويتشكل قيح (سببه الجراثيم اللاهوائية) ذو رائحة كريهة ينفرغ نحو الأنف وقد يسبب اضطرابات معوية أو دموية، ومن أعراضه أيضاً بالإضافة لبخر الفم، صعوبة البلع مع سعال وجفاف حلق وفقدان الشهية وحاسة الذوق جزئياً أو كلياً، وهنا لابد من إجراء تجريف كامل لبطانة الجيب.

2 – الأمراض الجرثومية الحادّة :

أ – التهاب اللوزتين والبلعوم الحاد Acute Tonsililis and Pharyngitis:

وهو التهاب للنسج شبه اللمفاويات تسببه المكورات العقدية الحالّة للدم من زمرة A. بدايته مفاجئة ولكن الشدة تختلف من مريض لآخر وتتصف بألم في البلعوم، وعسر بلع، وألم أحادي أو ثنائي الجانب، وقد يشعر المريض بحرارة ولا يترافق مع سعال أو زكام إلا لأسباب ثانوية، وبالفحص الفموي نجد بلعوماً نتحياً وانتباجاً في اللوزتين لدرجة التلاقي بينهما، وهذا بسبب الجراثيم اللاهوائية ومنتجاتها وبقاياها مما يؤدي إلى تصنيع VSC المسببة لبخر الفم.

ب – الدفتريا : ولها نوعان وفق مكان توضّعها :

- ***أنفي :*** سيلان أنفي ومفرزات التهابية كما في الزكام الأنفي الخلفي.
- ***كمي بلعومي :*** تحدث تغيرات التهابية بلعومية ناتجة عن الجراثيم اللاهوائية المنتجة لـ VSC المسببة لبخر الفم.

ج – التيفوئيد : نلاحظ التهاب بلعوم مرافقاً في 25% من الحالات واللسان يكون مطلياً في الوسط وأحمر الحواف وجاف وقاسي والفم جاف، وهذا التجفاف هو عامل أساسي في حدوث بخر الفم.

3 – أمراض الكلية :

وتترافق بالتهاب فم ولثة ناتجة عن زيادة تركيز البولة المفرطة في الدم، وهذه الزيادة تعطي رائحة كريهة ومميزة، وإن تحسين نسبة البولة في الدم يحسّن البيئة الفموية.

4 – أمراض الدم :

ومنها ابيضاض الدم الحادّ : إذ نلاحظ هشاشة اللثة وتقرحات مختلفة وارتشاحات ابيضاضية في الغدد اللعابية، وتموت بعض فصوصها مما يؤدي إلى قلّة اللغاب المؤدي لجفاف الفم وحدوث رائحة كريهة (بخر الفم).

5 – أمراض الغدد الصم :

أ – داء السكري :

من أهم مظاهره السريرية الفموية : جفاف الفم والعطش والشعور بطعم حلو مع حسّ حرقة في اللسان ورائحة خلونية كريهة مميزة تفوح من أفواه المرضى غير المعالجين وذلك بسبب عدم احتراق الغلوكوز الكافي مما يعطي هذه الرائحة الخلونية بالإضافة إلى جفاف الفم المؤدي إلى بخر الفم بسبب قلة اللعاب، وأيضاً تضعف مقاومة النسيج الداعمة نتيجة التشوش الوعائي الغذائي المرافق فترتفع نسبة الإنتانات والالتهابات المسببة لبخر الفم، ونضيف لذلك كعامل ثانوي أيضاً كثرة الإصابة بالحصيّات اللعابية التي تقلل من إفراز اللعاب مؤدية إلى بخر الفم.

ب – سن اليأس :

تحدث أعراض يختلف شدّة وحدوثاً من حالة لأخرى وأهمها حدوث التهاب لثّة توسفي مزمن مع حسّ تنميل وحكّة، وهذا دليل على وجود جراثيم لاهوائية تنتج مركبات السلفا ذات الرائحة الكريهة مسببة بخر فم.

6 – الأمراض الغرائيـة :

ومنها تناذر سجوغرن Siogrens Syndrome إذ تشمل على :

- التهاب القرنية والملتحمة.
- التهاب المفاصل نظير الرئوي.
- جفاف الفم، أي قلّة إفراز اللعاب، وهذا يؤدي إلى حدوث بخر الفم.

7 – أمراض جهاز الهضم :

وتتضمن رتوج المري والقلس والتخمة المعدية وعوز فيتامين B واليرقان وعسر الهضم بالإضافة إلى أن أدويتها تسبب بخر الفم.

8 – في حالات العصاب النفسي :

كما ذكرت بعض الدراسات، إذ تضطرب وظيفة الإفراز بسبب اضطراب وعدم التحريض العصبي المتوازن مما يؤدي إلى نقص إفراز اللعاب مسبباً جفاف الفم

المؤدي إلى بخر فموي، فالأمراض المتوضعة في الجملة العصبية المركزية تسبب اضطراباً في جميع الإحساسات الفموية حيث يشعر المريض بألم أو طعم كريه أو رائحة فموية دون وجود أية آفة فموية.

الفيتامينات والمعادن

الفيتامين A :

لماذا نحتاج فيتامين A؟

يعد فيتامين A من الفيتامينات المذابة في الدهون والمهمة جداً لصحتنا فهو يساعدنا على الرؤية في الليل (أي في الظلام) ويحسن النمو السوي (الطبيعي) للخلايا ويحافظ على صحة الجسم ويحفظ الجلد صحياً.

توجد مصادر حيوانية لفيتامين A (Retinol) ومصادر نباتية (Carotenoids)

(جزرانية) ويحول الجسم كمية قليلة من الجزرانيات إلى فيتامين A ويعد الكاروتين البتاوي (Beta-Carotene) أكثر الجزرانيات تحولاً للصيغة الفيتامينية .

يعمل الكاروتين البتاوي وعدد من الجزرانيات في الجسم كمضادات للأكسدة (مضادة للمؤكسدات . Antioxidonts) وتساعد هذه الوظيفة على إبطاء النكس الخلوي أو منع تلف الخلايا وبذلك فهي تنقص خطر عدد من الأورام الخبيثة وأمراض القلب.

ما الذي يحدث إذا لم نتناول الكمية الكافية من فيتامين A ؟

يسبب المدخول غير الكافي من فيتامين A العمى الليلي وجفاف وتوسف الجلد وزيادة خطر الإتنانات وسوء النمو.

ما هي الكمية التي نحتاجها من فيتامين A ؟

يوضح الجدول الآتي المدخول اليومي المنصوح به من فيتامين A:

المرحلة العمرية أو الفيزيولوجية	الكمية ميكرو جرام / يوم RAE
الرجال، 19 سنة فأكثر	900
النساء، 19 سنة فأكثر	700
الحوامل	770
المرضعات	1300
RAE = Retinol Activity Equivalents (مكافئات فعالية الريتينول)	

تعطى الكمية المدخلة المنصوح بها من فيتامين A كمكافئات لفعالية الريتينول وهذا يساعد في حساب الفرق بين الجزرانيات والريتينول إذ إن 12 وحدة من الكاروتين البتاوي و 24 وحدة من الجزرانيات الأخرى يتم استقلابها في الجسم لتخليق وحدة واحدة من الريتينول

كيف يمكننا الحصول على الكمية الكافية من فيتامين A ؟ (مصادره الغذائية)

نحصل على فيتامين A بتناول الفواكه و الخضروات التي تحوي الجزرانيات ومن المنتجات اللبنية المحسنة بالفيتامين A ويوجد فيتامين A أيضاً في الكبد وفي مح البيض .

ويعرض الجدول الآتي بعض المصادر الغذائية لفيتامين A و الجزرانيات للوجبة الواحدة:

المادة الغذائية	كمية فيتامين A (RAE) في الوجبة
البطاطا الحلوة المطبوخة حجم متوسط 1	1240
الجزر النيء حجم متوسط 1	1010
القرع المطبوخ نصف كوب	660
مكعبات الشمام كوب واحد	260
المشمش حجم متوسط 3	140
مع البيض، واحدة كبيرة	100
الجبن الشيدر واحد أونس0	90
الحليب كوب واحد	80
قطع القرنبيط كوب واحد	70

RAE = Retinol Activity Equivalents
(مكافئات فعالية الريتينول)
oz= واحد أونس = 38.3495 جرام = ounce

ماذا عن التزويدات (supplements) (التحضيرات الإضافية)؟

لسنا بحاجة إلى مزيد من التحضيرات التي تزودنا بفيتامين A ، وهو متوفر بشكل واسع في مختلف الأغذية وسهل التخزين في الجسم ويجب على المرأة الحامل أن تتجنب تناول التحضيرات المزودة لفيتامين A ، إذ سُجلت حالات عيوب ولادية ، كما يجب الحرص على تناول الكاروتين البتاوي كمصدر لفيتامين A في تزويدات ما قبل الولادة . إذا كنا بحاجة لوصفها . .

ما هي الكمية التي تعتبر زائدة أو سمية ؟

يسبب تناول جرع كبيرة من فيتامين A مشاكل صحية شديدة تشمل التقيؤ وآلام المفاصل والعظام وتوسف الجلد وجفافه والتلف الكبدي . التسمم بفيتامين A قاتل، لذا يجب حفظ الكمية الكلية من مدخول فيتامين A دون 3.000 ميكرو جرام / يوم من الريتينول .

الثيامين (فيتامين B1) :

لماذا نحتاج الثيامين ؟

يعد الثيامين أحد فيتامينات الفئة B ويسمى B1، ونحن بحاجة للثيامين لكي تستفيد أجسامنا من الكربوهيدرات التي نتناولها (السكريات)، ، إذ يساعد الثيامين في استقلاب السكريات لإنتاج الطاقة كما يساعد في استخدام بعض الأحماض الأمينية لتخليق البروتينات.

ما الذي يحدث إذا لم نتناول الكمية الكافية من الثيامين ؟

يؤدي نقص الثيامين لظهور مرض يسمى البري بري beriberi والذي

يتظاهر بأعراض صعوبة الوقوف والمشي والتحكم الإرادي في العضلات ، وقد ساد هذا المرض في القرن التاسع عشر في بلدان آسيا الجنوبية عندما غير السكان نوع الأرز الأسمر brown rice بالأرز الأبيض white rice (عن طريق طحنه وإزالة قشرته) ، ثم إن إزالة قشرة الأرز تزيل معظم محتواه من الثيامين . وأصبح هذه الأيام من السهل الحصول على الكمية الكافية من الثيامين في الغذاء، لأنه يضاف إلى الحبوب (القمح) المحسن. ويعاني مدمني الكحول أو سيئي التغذية من نقص الثيامين.

ما الكمية التي نحتاجها من الثيامين؟

يعرض الجدول الآتي المدخول اليومي المنصوح به من الثيامين :

المرحلة العمرية أو الفيزيولوجية	الكمية مغ / يوم
الرجال 19 سنة فأكثر	1.2
النساء 19 سنة فأكثر	1.1
النساء الحوامل	1.4
النساء المرضعات	1.4

كيف يمكننا الحصول على الكمية الكافية من الثيامين ؟ (مصادره الغذائية)

تعد الحبوب وخبز القمح المحسن والغني (enriched, fortified or whole grain breads) من أغنى المصادر بالثيامين ، إذ يمثل الثيامين أحد عناصر أربعة يتم إضافتها إلى منتجات الحبوب المحسنة (enriched grain products) ، ويجب ملاحظة لصائق المنتجات ضمن بند قائمة المكونات للتأكد من إضافته وكميته .

و يعد لحم الخنزير (Pork) والبقوليات (الفاصوليا والعدس) وعصائر الحمضيات (البرتقال خاصة) وحبوب عباد الشمس مصادر جيدة للثيامين .

ويقدم الجدول الآتي بعض الأغذية ومحتوياتها من الثيامين في الوجبة (per serving) المقدمة من هذه الأغذية:

الغذاء	كمية الثيامين مغ / في الوجبة
القمح (الحنطة) 1/2 أونس	1.5
لحم الخنزير المقطع (المفروم)، مطبوخ 3 أونس	0.8
حبوب عباد الشمس 2 أونس	0.7
الأرز المحسن الأبيض، مطبوخ 3/4 كوب	0.4
الحبوب الجاهزة للأكل واحد كوب	0.4
عصير البرتقال واحد كوب	0.3
الشعيرية المحسنة ، مطبوخ واحد كوب	0.3
الباقلاء (اللوبيا) مطبوخ 1/2 كوب	0.2

كيف يجب طبخ الطعام للحفاظ على الثيامين ؟

يفقد الثيامين من الطعام إذا طُهي وخاصة في كمية كبيرة من الماء ، لأن معظم مصادر الثيامين الغذائية ليست بحاجة إلى الطهي ، و من ثم فإن هذا لا يعد مشكلة .

ماذا عن التزويدات (supplements) (التحضيرات الإضافية)؟

يحصل معظم الناس على كمية مناسبة من الثيامين في غذائهم الطبيعي، ولذلك لا داعي لاستخدام المستحضرات التي تحتويه ، لكن ذلك لا يعد مانعاً

لإضافته في معظم تحضيرات الفيتامينات المتعددة ، لأن معظم الأبحاث لم تبرهن على وجود مشاكل صحية عند استهلاك كمية كبيرة منه من الأغذية أو المستحضرات المزودة به .

ومع ذلك يجب ألا تزيد كمية الثيامين في التحضيرات التزويدية عن 100 % . 150 % لقيمته المنصوح بها يومياً.

الريبوفلافين Riboflavin **(فيتامين** B2):

لماذا نحتاج الريبوفلافين ؟

الريبوفلافين هو أحد فيتامينات B ويعرف بفيتامين B2 ، ونحن بحاجة إليه للاستفادة التامة من السكريات والدهون والبروتينات التي نتناولها إذ يساعد أجسامنا على استقلابها والاستفادة منه ، كما أنه مهم جداً للاستفادة التامة من الفيتامينات الأخرى مثل النياسن والفوليت وفيتامين B6 .

ما الذي يحدث إذا لم نتناول الكمية الكافية من الريبوفلافين ؟

بسبب وجود الريبوفلانين في أغذية كثيرة ومختلفة فإن معظم الناس يحصلون على الكمية المناسبة منه ولا يحدث نقص الريبوفلانين إلاّ إذا كان الغذاء سيئا ويفقد عدة عناصر غذائية أخرى .

يسبب نقص الريبوفلانين آلاما أو تقرحات في الفم والتهابات في اللسان ويؤثر في استفادة الجسم من الفيتامينات الأخرى.

ما الكمية التي نحتاجها من الريبوفلافين ؟

يقدم الجدول الآتي قائمة بالمدخلات اليومية المنصوح بها من الريبوفلافين في مراحل عمرية وفيزيولوجية مختلفة.

المرحلة العمرية أو الفيزيولوجية	كمية الريبوفلافين مغ / يوم

الرجال 19 سنة فأكثر	1.3
النساء 19 سنة فأكثر	1.1
النساء الحوامل	1.4
النساء المرضعات	1.6

كيف يمكننا الحصول على الكمية الكافية من الريبوفلافين ؟ (مصادره الغذائية)

يعد الحليب ومنتجاته من المصادر الجيدة للريبوفلافين، كما أنه يوجد في معظم الحبوب، و يعد هذا العنصر الغذائي أحد أربعة عناصر فيتامينية تضاف للحبوب المحسنة enriched grains مثل الطحين المحسن enriched flour وهذا يعني احتواء الخبز على كمية ملائمة منه.

ويجب ملاحظة لصاقة المواد الغذائية المحتواة في المنتجات الصناعية للتأكد من إضافته. ويوجد الريبوفلانين أيضاً في اللحم والبيض وفطر المشروم .

ويقدم الجدول الآتي بعض المواد الغذائية وكمية الريبوفلافين المحتواة حسب كمية الوجبة المقدمة:

المواد الغذائية	كمية الريبوفلافين مغ / في الوجبة
اللبن الزبادي 8 أونس	0.5
الحليب كوب واحد	0.4
الحبوب الجاهزة للأكل كوب واحد	0.4
البيض المطبوخ واحدة	0.3
فطر المشروم المطبوخ 2/1 كوب	0.3
لحم الخنزير مطبوخ 3 أونس	0.3
الحلوم (نوع) من أنواع الجبن الأبيض 2/1 كوب	0.2

كيف يجب طبخ الطعام للحفاظ على الريبوفلافين ؟

يتم فقد كمية قليلة جداً من الريبوفلافين بطبخه لكن الأغذية التي تحتوي على الريبوفلافين تفقد معظم محتوياتها منه عند تعرضها للضوء كاللبن مثلاً، لذا يجب حفظها في أواني بلاستيكية معتمة أو ورق مقوى وحفظها في أماكن مظلمة إذا فتحت.

ماذا عن التزويدات (المستحضرات الإضافية)؟

لا حاجة للتزويدات عن طريق المستحضرات الدوائية ، لأن معظم الناس

يحصلون على الكمية الكافية من الريبوفلافين من غذائهم الطبيعي، ومع ذلك فمعظم مستحضرات الفيتامينات المتعددة تحوي الريبوفلافين كعنصر من عناصر صيغتها الغذائية ، ولم تبرهن البحوث حتى اليوم على وجود أي مشاكل صحية تترافق مع استهلاك كميات كبيرة من الريبوفلافين، إلاّ أنه يجب الاحتياط ألاّ تزيد كمية التزويد عن 100% – 150 % من قيمة كميته المنصوح بها يومياً.

النياسين (فيتامين B3)

لماذا نحن بحاجة إلى النياسين؟

النياسين أحد فيتامينات B ويسمى أيضاً فيتامين B3، ونحن بحاجة للنياسين للاستفادة من الطاقة المخزونة في السكريات والدهون والبروتينات التي نتناولها ولترميم الحمض النووي الدنا DNA وللاستقلاب الطبيعي لعنصر الكلسيوم.

ما الذي يحدث إذا لم نحصل على الكمية الكافية من النياسين؟

ينشأ مرض الحُصاف pellagra من نقص كمية النياسين، وهذا المرض كان شائعاً في القرن التاسع عشر بين فقراء الأمريكيين حيث كان غذاؤهم محصوراً بالذرة والعسل الأسود (الدبس) ولحم الخنزير المملح. و لما كان معظم المواد

الغذائية التي نتناولها الآن تحتوي على النياسين فإن الكمية المنصوح بها منه تكون متوفرة لمعظم الناس مما يجعل الحصاف أمراً من الماضي.

ويسمى الحصاف pellagra مرض D لأنه يسبب الإسهال Diarrhea وانحراف Demensua والتهابات الجلد Dermatitis ومن ثم الموت Death.

ما هي الكمية التي نحتاجها من النياسن؟

يوضح الجدول الآتي قائمة بالمدخلات اليومية المنصوح بها من النياسين في مراحل عمرية وفيزيولوجية مختلفة:

المرحلة العمرية أو الفيزيولوجية	الكمية من النياسين مغ / يوم
الرجال 19 سنة فأكثر	16
النساء 19 سنة فأكثر	14
النساء الحوامل	18
النساء المرضعات	17

كيف يمكننا الحصول على الكمية الكافية من النياسين؟ (مصادره الغذائية)

يوجد النياسين في كل أغذية الغلال (الحبوب) مثل الأرز الأسمر والأرز الأبيض وخبز الحنطة (القمح) ويعد النياسين عنصراً من أربعة تضاف لمنتجات الحبوب لتحسينها مثل الطحين (الدقيق) المحسن.

ويجب ملاحظة اللصاقة التي على المنتجات الغذائية المحسنة للتأكد من إضافته ، كما يوجد النياسين في فطر المشروم والفستق السوداني والأغذية البحرية .

ويلخص الجدول الآتي بعض المواد الغذائية وكمية النياسين المحتوى فيها:

المواد الغذائية	كمية النياسن مغ / في الوجبة

الديك الرومي، اللحم الأبيض مطبوخ 3 أونس	6
الحبوب الجاهزة للأكل كوب واحد	6
سمك السالمون مطبوخ 3 أونس	6
لحم البقر، اللحم قليل الدهن مطبوخ 3 أونس	6
زبدة الفستق السوداني ملعقتي شاي	4
فطر المشروم مطبوخ 1/2 كوب	4
الشعيرية محسنة مطبوخة كوب واحد	2

هل تعلم: أن التربتوفان Tryptophan وهو أحد الأحماض البروتينية التي تشكل البروتينات يمكن أن يتحول إلى النياسين، والتربتوفان يوجد في كل أنواع اللحم والحليب ؟ولهذا فهذه الأغذية تعد مصدراً للنياسين .

كيف يجب علينا تحضير المواد الغذائية للحفاظ على النياسين؟

لأن النياسين فيتامين ذائب في الماء فهو يُفقد في أثناء الطهي في كمية كبيرة من الماء ، و لما كان معظم المواد الغذائية التي تحتوي على النياسين ليست بحاجة للطهي فإن احتمالية فقده ضئيلة . (لا يتأثر التربتوفان بالطهي)

ماذا عن التزويدات supplements (المستحضرات الإضافية)؟

لا حاجة للتزويدات المحضرة دوائياً إذ إن معظم الناس يستهلكون الكمية الكافية من النياسين في أغذيتهم الطبيعية.

و مع ذلك فمعظم التزويدات تحوي النياسين ضمن تراكيب الفيتامينات المتعددة ، و علينا أن نلحظ عدم استهلاك تزويدي من النياسين أكثر من 100% – 150% من الكمية اليومية المنصوح به منه .

ما هي الكمية التي تُعدَّ زائدة أو سمية ؟

استخدمت جرع عالية جداً من النياسين (1300 – 3000 مغ / يوم) لمعالجة مستويات كلسترول الدم العالية. لكن تظهر بعض التأثيرات الجانبية مثل احمرار الجلد والحكة والغثيان وتلف كبدي .

المدخول الأعظمي المقترح من تزويدات النياسين هو 35 مغ / يوم ، و ينبغي عدم تناول كميات أكبر إلاَّ باستشارة الطبيب .

فيتامين B12 :

لماذا نحتاج فيتامين B12؟

يعمل فيتامين B12 جنباً لجنب مع الفوليت في آليات تخليق المادة الوراثية في أجسامنا (الدنا DNA)، ويحمي الفيتامين B12 الخلايا العصبية من التلف ويقلل من مخاطر القلب وذلك عن طريق المحافظة على المستويات الدموية من الحمض الأميني هوموسستين منخفضة.

الفئات العمرية المتقدمة في السن وكذلك الذين يتغذون حصرياً على النباتات ، عليهم التأكد من حصولهم على الكميات الكافية من الفيتامين B12 عن طريق استهلاك الأغذية المحسنة أو التزويدات التحضيرية.

ما الذي يحدث إذا لم نتناول الكميات الكافية من فيتامين B12؟

يتسبب نقص فيتامين B12 بنشوء مرض فقر الدم الوبيل والذي يؤثر في الدم والأعصاب. ويتظاهر هذا المرض بعدم قدرة خلايا الدم الحمراء على حمل الأوكسجين مما يجعل الفرد ضعيفاً ومرهقاًو يعرضه لتلف الأعصاب الذي ربما يسبب الشلل ومن ثم الموت.

ما هي الكمية التي نحتاجها من فيتامين B12؟

يعرض الجدول الآتي قائمة المدخول اليومي المنصوح به من فيتامين B12 حسب

المراحل العمرية والفيزيولوجية المختلفة:

المرحلة العمرية أو الفيزيولوجية	كمية فيتامين B12 ميكرو غرام/ يوم
الرجال 19 سنة فأكثر	2.4
النساء 19 سنة فأكثر	2.4
النساء الحوامل	2.6
النساء المرضعات	2.8

كيف يمكننا الحصول على الكمية الكافية من فيتامين B12؟ (مصادره الغذائية)

يوجد فيتامين B12 بشكل طبيعي في الأغذية الحيوانية فقط مثل اللحم والسمك و الزبدة والجبن (منتجات الألبان بشكل عام) والبيض .

وتحتوي الحبوب المحسنة فيتامين B12 في الشكل الذي يسهل امتصاصه.

ويجب التأكد من لصاقات الأغذية المصنعة للتأكد مَّما إذا كانت تحتوي الفيتامين أم لا.

وفيما يلي جدول لبعض أصناف الأغذية ومحتواها من فيتامين B12 لكل وجبة:

المواد الغذائية	كمية فيتامين B12 ميكرو غرام في الوجبة

سمك المحارة مطبوخ 3 أونس	30
لحم البقر المفروم قليل الدهن مطبوخ 3 أونس	1.8
تونا معلبة 2 أونس	1.6
الحبوب المحسنة وجبة واحدة	1.5
لبن الزبادي (سادة plain) 8 أونس	1.3
دجاج مشوي 3 أونس	0.3

كيف يجب تحضير الطعام للحفاظ على محتواه من فيتامين B12؟

لا يتحطم فيتامين B12 بالطهي، وهذا مهم جداً لأن معظم مصادر الفيتامين B12 بحاجة للطهي والقليل فقط لا يحتاج للطهي دائماً مثل الحبوب المحسنة.

ماذا عن التزوديدات التحضيرية (التحضيرات الإضافية)؟

ربما نحتاج إلى التحضيرات الإضافية من الفيتامينات المتعددة للحصول على ما يكفي من فيتامين B12 عندما لا نحصل على ما يكفي منه عن طريق الغذاء الطبيعي، وهذا ينطبق كلياً على النباتيين والذين لا يأكلون الحبوب المحسنة وعلى الفئات العمرية المتقدمة في السن بسبب عدم قدرتهم على امتصاص الفيتامين B12 جيداً.

الفيتامين C (حمض الأسكوربك)

لماذا نحتاج فيتامين C؟

يملك فيتامين C أو حمض الأسكوربك وظائف عدة في الجسم فهو يبطئ أو يمنع تلف الخلايا ويحافظ على صحة أنسجة الجسم ووظيفة الجهاز المناعي ويساعد على امتصاص الحديد من مصادره النباتية.

ما الذي يحدث إذا لم نتناول الكمية الكافية من فيتامين C؟

يوجد الفيتامين C في أغذية مختلفة نتناولها ولذلك فالنقص يكون نادر الحدوث. ويسبب النقص مرض الإسقربوط الذي كان شائعاً قبل أجيال قليلة ماضية بين البَّحارة الذين كانوا يعيشون لشهور على الأغذية المجففة والمملحة. و يعد الإسقربوط نادراً في الولايات المتحدة ومع ذلك فإن نقصه يمكن أن يسبب الآن فقر الدم ونزف اللثة و الإنتانات وسوء التئام الجروح.

ما هي الكمية التي نحتاجها من فيتامين C؟

يوضح الجدول الآتي المدخلات اليومية المنصوح بها ، علماً أن المدخنين بحاجة لإضافة 35 مغ من الفيتامين كل يوم :

المرحلة العمرية أو الفيزيولوجية	الكمية فيتامين C مغ/ يوم
الرجال 19 سنة فأكثر	90
النساء 19 سنة فأكثر	75
النساء الحوامل	85
النساء المرضعات	120

كيف يمكننا تناول الكمية الكافية من فيتامين C ؟ (مصادره الغذائية)

يعد الاغتذاء بالمواد الغذائية الطبيعية الطريقة الأمثل للحصول على فيتامين C بدلاً من الحصول عليه من التحضيرات الإضافية. وأغنى المصادر الغذائية به هي الخضروات والفواكه.

ويلخص الجدول الآتي بعض المواد الغذائية ومحتواها من فيتامين C

المواد الغذائية	كمية فيتامين C مغ في كل الوجبة

نبات البيايا papaya متوسط الحجم واحد	190
الفلفل الأحمر الحلو، ني مقطع 1/2 كوب	95
الفراولة كوب واحد	85
البرتقال متوسط الحجم واحدة	75
الشمام 1/4 واحدة	60
البطاطا (المحمصة بالحرارة الجافة) حجم متوسط واحدة	20

ماذا عن المواد المحسنة ؟

بعض العصائر والغلال (الحبوب) يُضاف إليها فيتامين C وتختلف كميته في كل منتج .

لذا يجب ملاحظة اللصاقة على هذه المنتجات لتحديد كمية فيتامين C ومقارنتها مع الكمية المنصوح بها يومياً لمعرفة ما إذا كانت تفي بالغرض الغذائي أم لا .

كيف يجب تحضير الطعام للحفاظ على محتواه من فيتامينC ؟

يتحطم فيتامين C بسهولة في أثناء تحضير الطعام وبالطهي والتخزين، ومن أجل الحفاظ عليه يجب اتباع النقاط التالية:

- أكل الفواكه والخضروات بعد شرائها مباشرة وعدم تخزينها لفترة أطول .
- تقطيع الخضروات قبل أكلها أو طهيها.
- طهي المواد الغذائية الغنية بالفيتامين C في أقل كمية ممكنة من الماء.
- استخدام أواني الضغط البخاري أو فرن الميكرويف وعدم التحريك للحفاظ على معظم فيتامين C سليماً.

ماذا عن المستحضرات الإضافية ؟

لا يحتاج الأشخاص الأصحاء الذين يتناولون كمية كافية من الخضروات والفواكه

إلى مستحضرات إضافية من فيتامين C ولا يمنع استخدام التحضيرات الإضافية تقلل فترة نزلات البرد.

كم الكمية التي تعد زائدة أو سمية من فيتامين C ؟

يجب ألاّ تزيد كمية فيتامين C عن 2000 مغ / يوم من الغذاء و التحضيرات الإضافية ، ومع أن الكمية الزائدة منه تطرح مع البول ، إلاَّ أن الجرعات العالية تسبب صداعا و تبوالا وإسهالا وغثيانا .

ويجب على مرضى حصوات الكلى أن يتجنبوا المستويات العالية من جرعات فيتامين C.

الفيتامين D

لماذا نحتاج فيتامين D ؟

فيتامين D يساعد على امتصاص الكلسيوم والفسفور ويساعد على توزيعها على العظام والأسنان وجعلها أقوى .

ما الذي يحدث إذا لم نتناول الكمية الكافية من فيتامين D؟

يؤثر نقص فيتامين D في العظام. ويؤدي نقصه في فترات النمو (الأطفال) إلى مرض الكساح rickets وهو الذي يتظاهر بضعف العظام عن تدعيم وزن الفرد و حمله . أما نقصه عند البالغين فيسبب لين العظام Osteomalacia أو فقدان كتلة العظام والذي يؤدي إلى هشاشة العظام osteoporosis (تخلخل العظام).

كم الكمية التي نحتاجها من فيتامين D؟

يعرض الجدول الآتي المدخلات اليومية المنصوح بها من فيتامين D حسب المرحلة العمرية والحالة الفيزيولوجية.

المرحلة العمرية و الفيزيولوجية	كمية فيتامين D لكل يوم
الرجال 19 – 50 سنة	5 ميكرو جرام (200 وحدة دولية)
النساء من 19 – 50 سنة	5 ميكرو جرام (200 وحدة دولية)
الرجال 51 – 70 سنة	10 ميكرو جرام (400 وحدة دولية)
النساء 51 – 70 سنة	10 ميكرو جرام (400 وحدة دولية)
الرجال 71 سنة فأكثر	15 ميكرو جرام (600 وحدة دولية)
النساء 71 سنة فأكثر	15 ميكرو جرام (600 وحدة دولية)
النساء الحوامل	5 ميكرو جرام (200 وحدة دولية)
النساء المرضعات	5 ميكرو جرام (200 وحدة دولية)

كيف يمكننا الحصول على الكمية الكافية من فيتامين D؟ (مصادره الغذائية)

يمكن أن نحصل على فيتامين D من مصدرين:

الأول ضوء الشمس : عندما يتعرض الجلد لضوء الشمس المباشر فإنه يصنع مركب يتحول في الكبد و الكلية إلى فيتامين D ، ونحتاج نحو 10 – 15 دقيقة من التعرض لضوء الشمس على الوجه والذراعين من دون واق (حاجز) مرتين أو ثلاث مرات في الأسبوع لتخليق فيتامين D، و تؤدي عدة عوامل أدواراً تؤثر في إمكانية الجسم على القيام بهذه الوظيفة :

الفئات العمرية المتقدمة في السن تكون كميات أقل من فيتامين D.

الناس ذوو البشرة السمراء لا يستطيعون تخليق فيتامين D بسهولة مقارنة مع ذوي البشرة البيضاء .

أمراض الكبد والكلية تقلل من تخليق فيتامين D.

ملوثات الجو وواقيات أشعة الشمس تمنع نسبياً وصول الأشعة فوق البنفسجية للجلد.

الثاني الأغذية : معظم منتجات الألبان يتم تحسينها و إغناؤها بفيتامين D ويعتقد بأن الأشخاص الذين يشربون الحليب يومياً يحصلون على الكمية اللازمة من فيتامين D ، كما يوجد هذا الفيتامين في البيض والسردين والسالمون وحبوب الإفطار المحسنة.

ويعرض الجدول الآتي بعض الأغذية ومحتوياتها من فيتامين D:

المواد الغذائية	كمية فيتامين D لكل وجبة	
	ميكرو غرام	وحدة دولية IU
سمك الرنكة مخللً 3 أونس	15	580
السالمون مطبوخ 3 أونس	8	310
السردين معلب في الزيت 3 أونس	6	230
الحليب محسن كوب واحد	2.5	100
القريدس (الإربيان) معلب 3 أونس	2.25	90
الحبوب المحسنة وجبة واحدة	1 – 1.25	40 – 50
مح البيض واحدة كبيرة	1	25

ماذا عن المستحضرات الإضافية ؟

إذا كانت فترات التعرض للشمس غير كافية وكمية فيتامين D في المواد الغذائية غير كافية يجب استشارة الطبيب حول استخدام المستحضرات الإضافية مع أخذ الاحتياط من الجرعات العالية لأنها تسبب تسمم.

ما هي الكمية التي تعد زائدة أو سمية ؟

يسبب التسمم بفيتامين D الغثيان وتغيرات المزاج وترسبات الكلسيوم في الرئة والكلية و القلب ، لذا يجب عدم تناول أكثر من 50 ميكرو غرام (2000 وحدة دولية) منه في اليوم الغذاء و المستحضرات الإضافية.

الفيتامين E :

لماذا نحتاج فيتامين E؟

فيتامين E مضاد للمؤكسدات ويساعد على حماية الجسم من تأثير الجذور الحرة التي قد تسبب تلفا لخلايا الجسم وتزيد خطر أمراض القلب والسرطان.

ما الذي يحدث إذا لم نتناول الكمية الكافية من فيتامين E ؟

يؤثر نقص فيتامين E في الجهاز العصبي ، لكنه يندر أن يحدث إلاَّ عند الأشخاص الذين لديهم مشاكل امتصاص الدهون لأنه فيتامين ذائب في الدهون وبحاجة لها لكي يمتص بما فيه الكفاية.

ما هي الكمية التي نحتاجها من فيتامين E ؟

يوجد فيتامين E في المصادر الغذائية بأشكال عدة ، ويُعد الشكل المسمى ألفا توكوفيرول (Tocopherol -) الأكثر استفادة بوساطة الجسم.

ويقاس فيتامين E بالملي غرام من ألفا توكوفيرول، ومن الممكن قياسه بالوحدات الدولية (IU). وتحتوي المستحضرات الإضافية على هذا الفيتامين بتراكيزه المقاسة بالوحدات الدولية.

ويوضح الجدول الآتي المدخلات اليومية المنصوح بها من فيتامين E.

المرحلة العمرية والفيزيولوجية	كمية فيتامين E لكل يوم
الرجال 19 سنة فأكثر	15 ملي غرام (22 وحدة دولية)
النساء من 19 سنة فأكثر	15 ملي غرام (22 وحدة دولية)
النساء الحوامل	15 ملي غرام (22 وحدة دولية)
النساء المرضعات	19 ملي غرام (28 وحدة دولية)
الكمية بالملي غرام أو الوحدة الدولية من الشكل ألفا توكوفيرول	

كيف يمكننا الحصول على الكمية الكافية من فيتامين E ؟ (مصادره الغذائية)

تُعد أغنى المصادر لفيتامين E هي الزيوت النباتية وتوابل وصلصة السلطة و المارجرين (نوع من أنواع الزبدة)، بينما المصادر الجيدة له هي المكسرات و الخضروات ذات الأوراق الخضراء والغلال المحسنة.

ويعرض الجدول الآتي قائمة ببعض الأغذية وكمية فيتامين E التي تحتويها للوجبة الواحدة:

المواد الغذائية	كمية فيتامين E للوجبة الواحدة	
	ملي غرام	وحدة دولية
الحبوب المحسنة كوب واحد	20 – 40	30 – 60
بذور عباد الشمس الجافة واحد أونس	14	22
اللوز الجاف المحمص واحد أونس	8	11
القمح (الحنطة) كوب واحد	3	4
زبدة الفول السوداني 2 ملعقة شاي	3	4
الزيت النباتي ملعقة شاي	3	4
المانجو، ني واحدة	2	3
المايونيز ملعقة شاي	2	3
القرنبيط المجمد أو المطبخ 1/2 كوب	2	3
اللفت الأخضر المجمد أو المطبوخ 1/2 كوب	1	2

ماذا عن المستحضرات الإضافية ؟

نستطيع الحصول على الكمية الكافية من فيتامين E بوساطة الأغذية اليومية لكن الكميات العالية قد تقلل خطر أمراض القلب ولذا قد يفضل بعض الناس استخدام

المستحضرات الإضافية ، وفي هذه الحالة يجب استشارة الطبيب أو الصيدلاني لتحديد الجرعة واحتمالية التداخلات العلاجية ، لأن فيتامين E في المستحضرات الإضافية ، يعد خطراً على من يتناولون مضادات التخثر الدموية مثل الكومادين Coumadin®.

ما هي الكمية التي تعد زائدة أو سمية ؟

يجب ألاَّ تزيد كمية ألفا توكوفيرول عن 1000 مغ أي 1500 وحدة دولية لليوم الواحد ، لأن الجرعات الأعلى منها تزيد خطر النزف.

الفيتامين K :

لماذا نحتاج فيتامين K؟

فيتامين K ذائب في الدهون، ومهم جداً للجسم لتخليق بروتينات مهمة في آليات تجلط الدم وبروتينات مهمة للعظام.

ما الذي يحدث إذا لم نتناول الكمية الكافية من فيتامين K؟

يسبب نقص فيتامين K مشاكل خطيرة في آلية تجلط الدم ، لأن الدم يحتاج إلى وقت أطول كي يتجلط وهذا يؤدي بدوره إلى فقدان كمية كبيرة من الدم وخطر الموت. تتداخل الأدوية المميعة للدم مثل الوارفارين (Coumadin) مع الاستقلاب الطبيعي لفيتامين K ، ولذلك فإن الجرعات الزائدة جداً أو الناقصة جداً من فيتامين K تغير عمل تلك الأدوية ، ولتجنب ذلك يجب تحديد المدخول الغذائي من فيتامين K عن طريق تجنب الأغذية الغنية به جداً.

كما يجب على المرضى الذين يتناولون مميعات الدم استشارة الطبيب لتحديد جرع التحضيرات الإضافية من فيتامين E أو الأعشاب مثل الثوم ، لأن زيادة فيتامين E يتداخل مع الفعل البيولوجي لفيتامين K في الجسم.

ما هي الكمية التي نحتاجها من فيتامين K ؟

يوضح الجدول الآتي المدخول اليومي المنصوح به من فيتامين K حسب المراحل العمرية والفيزيولوجية المختلفة.

المرحلة العمرية أو الفيزيولوجية	كمية فيتامين K ميكرو غرام/ يوم
الرجال 19 سنة فأكثر	120
النساء 19 سنة فأكثر	90
النساء الحوامل	90
النساء المرضعات	90

كيف يمكننا الحصول على الكمية الكافية من فيتامين K؟ (مصادره الغذائية)

يوجد فيتامين K في الخضروات وخاصة الخضروات الخضراء، مثل الملفوف (collards) والسبانخ والقرنبيط والكرنب الملفوف وكرنب بروكسل.

والمصادر الأخرى تشمل الحليب والبيض والذرة والفراولة وزيت فول الصويا.

ويوضح الجدول الآتي بعض المواد الغذائية وكمية فيتامين K التي تحتويها للوجبة الواحدة.

المواد الغذائية	كمية فيتامين K ميكرو غرام لكل وجبة

اللفت الأخضر 1/2 كوب	180
السبانخ ني كوب واحد	75
زيت فول الصويا ملعقة شاي واحدة	75
القرنبيط 1/2 كوب	60
الكرنب الملفوف 1/2 كوب	50
البيض واحدة كبيرة	25
الباقلاء الخضراء 1/2 كوب	20
الفراولة كوب واحد	20
الحليب كوب واحد	10

كما يمكننا الحصول على فيتامين K من المصدر البكتيري حيث تصنع بكتيريا الأمعاء الغليظة (التي تكوِّن بيئياً طبيعياً في الأمعاء) فيتامين K ويستطيع الجسم امتصاص جزءٍ منه.

الأطفال حديثو الولادة يملكون كمية قليلة جداً من فيتامين K ، لذا يتم إعطاؤهم حقنة من فيتامين K بعد الولادة مباشرة تمكِّن الدم من التجلط الطبيعي خلال الأسابيع الأولى من الحياة .

ماذا عن التحضيرات الإضافية ؟

قد لا نكون بحاجة للمستحضرات الإضافية لأننا نحصل على الكمية الكافية من فيتامين K من الغذاء الطبيعي ، ومع ذلك فالمستحضرات الإضافية المتوفرة يحتوي قسم منها فيتامين K و القسم الآخر لا يحتويه.

يجب تجنب فيتامين K من المستحضرات الإضافية إذا كنا نتناول مميعات الدم ، لأنها تعد المشكلة الأكبر (تداخلات دوائية) في حالات الجرعات الزائدة ولم يثبت عملياً أي مشاكل أخرى عند زيادة الجرعة غير ذلك.

حقائق عن الكالسيوم:

لماذا نحتاج الكالسيوم؟

الكالسيوم أكبر المعادن المكونة للعظام والأسنان ، لأنه يكون مع الفسفور وغيره من العناصر الغذائية البنى الصلبة التي تجعل الأسنان والعظام قوية ، ويجعل الكلسيوم وظيفتي العضلات والأعصاب طبيعية وتامة ، والكلسيوم مهم جداً في آليات تجلط الدم وغيرها من الوظائف الحيوية .

ولأن تلك الوظائف حرجة فإن مستوى الكالسيوم في الدم يضبط بدقة بوساطة الهرمونات حتى في حالات عدم توافره الحيوي لبقاء وصون قوة العظام .

ما الذي يحدث إذا لم نحصل على الكمية الكافية من الكلسيوم ؟

نحتاج للكالسيوم طيلة مراحل حياتنا لاستقرار عظامنا وأسناننا وغيرها من وظائف أجسامنا .

وحيث أننا نكون معظم بنى العظام والأسنان قبل عمر الثلاثين، فإن عدم حصولنا على الكمية الكافية من الكالسيوم لتأدية ذلك الهدف سيجعلنا في خطر نشوء هشاشة العظام (osteoporosis) كلما زادت أعمارنا، ويسبب هذا المرض هشاشة في العظام وقابلية سهلة للكسور وعجز طويل المدى.

ما هي الكمية التي نحتاجها من الكالسيوم؟

يعرض الجدول الآتي المدخلات اليومية المنصوح بها حسب مراحل العمر المختلفة والحالات الفيزيولوجية:

المرحلة العمرية أو الفيزيولوجية	كمية الكلسيوم مغ/ يوم

اليافعين بين عمري 14 – 18 سنة	1300
الرجال بين عمري 19 – 50 سنة	1000
الرجال 51 سنة فأكثر	1200
النساء بين عمري 19 – 50 سنة	1000
النساء 51 سنة فأكثر	1200
النساء الحوامل	1000
النساء المرضعات	1000

كيف يمكننا الحصول على الكمية الكافية من الكالسيوم؟ (مصادره الغذائية)

منتجات الألبان تعد المصدر الأساسي للكلسيوم لعدد كبير من الأمريكيين حتى الأشخاص الذين عندهم مرض عدم تحمل اللاكتور (سكر اللبن) [مشكلة مرضية في هضم كربوهيدرات اللبن] بإمكانهم تناول كميات قليلة منه من دون تأثير وبذلك يحصلون على الكلسيوم أو يتناولون اللبن الزبادي أو الجبن، والناس الذين لا يتناولون منتجات الألبان يواجهون ظروف صعبة في الحصول على الكالسيوم.

ومن المصادر الأخرى للكلسيوم الخضروات الخضراء المورقة مثل الملفوف Collards واللفت Kale والقرنبيط وبعض أنواع التوفو Tofu.

ويوضح الجدول الآتي بعض المواد الغذائية ومحتواها من الكلسيوم للوجبة الواحدة :

المواد الغذائية	كمية الكلسيوم مغ / وجبة

Tofu ني، صلب نصف كوب	860
اللبن الزبادي، الدهون، الفواكه 8 أونس	370
اللبن كوب واحد	300
جبن الشيدر واحد أونس	200
الجبن الأبيض (1%) كوب واحد	140
الملفوف collards مطبوخ نصف كوب	110
Fortified soy milk كوب واحد	80
اللفت مطبوخ نصف كوب	50
القرنبيط مطبوخ نصف كوب	50

ماذا عن المستحضرات الإضافية؟

تحتاج النساء للمستحضرات الإضافية إذا كن في خطر نشوء مرض هشاشة العظام كجزء من العناية الوقائية ، ويجب مراجعة الطبيب المختص لتحديد فيما إذا كان استخدام التحضيرات الإضافية ضرورياً.

ويحذر أن تزيد الكمية المدخلة من الكلسيوم عن 2500 مع في اليوم من المواد الغذائية والتحضيرات الإضافية معاً.

الفئات ذات الخطر العالي لنشوء مرض هشاشة العظام

- البيض والأسيويون.
- النحيل Thin.
- الذين عندهم قصة عائلية بالمرض.
- النساء بعد سن اليأس واللاتي لا يتناولن الإستروجين.

وبعض التحضيرات الإضافية للكلسيوم تحتوي أيضاً على فيتامين D لصون

سلامة الامتصاص ، ويجب التأكد من عدم زيادة الكمية عن الجرعة المنصوح بها (راجع بند حقائق عن فيتامين D) .

حقائق عن الزنك؟

لماذا نحتاج الزنك؟

الزنك معدن يوجد في كل الخلايا، ونحن بحاجة إليه للقيام بمئاتٍ من التفاعلات الكيميائية مثل:

- المحافظة على صحة الجهاز المناعي.
- الاستفادة السوية من فيتامين A.
- التبدل السوي للخلايا.

ونحتاجه أيضاً لنمو وتطور سويين. ويجب على النساء الحوامل والأطفال الحصول على الكمية الكافية من الزنك في غذائهم .

ما الذي يحدث إذا لم نحصل على الكمية الكافية من الزنك؟

يؤثر نقص الزنك في وظيفة جهاز المناعة وينقص النمو في الأطفال ، ونقصه الشديد يسبب الإسهال وفقد الشعر والشهية الرديئة و اعتلالات الجلد وتغير الطعم. والأشخاص الذين يتعاطون الكحول يعانون نقص امتصاص الزنك.

ما هي الكمية التي يجب تناولها من الزنك ؟

يوضح الجدول الآتي المدخول اليومي المنصوح به من الزنك في المراحل العمرية والفيزيولوجية المختلفة:

المرحلة العمرية والفيزيولوجية	كمية الزنك مغ / يوم

الرجال 19 سنة فأكثر	11
النساء 19 سنة فأكثر	8
* النساء الحوامل	11
* النساء المرضعات	12
* النساء الحوامل أو المرضعات في سن مبكرة (المراهقة) بحاجة إلى 13 – 14 مع من الزنك على الترتيب	

كيف يمكننا الحصول على الكمية الكافية من الزنك؟ (مصادره الغذائية)

أهم مصادر الزنك هي الأغذية البحرية واللحم والدواجن poultry و الباقلاء والمكسرات والغلال المحسنة ، ويمتص الزنك من مصادره الحيوانية بسهولة ولكنه يمتص بصعوبة من الحبوب الغذائية.

ويقدم الجدول الآتي بعض المواد الغذائية وكمية محتوى الزنك فيها للوجبة الواحدة:

المواد الغذائية	كمية الزنك مغ / الوجبة
سمك المحار مطبوخ 3 أونس	75
لحم سرطان البحر مطبوخ 3 أونس	7
لحم البقر قليل الدهن مطبوخ 3 أونس	7
الحبوب المحسنة كوب واحد	3 – 4
ساق الدجاج مطبوخ 3 أونس	3
الباقلاء	2
الحليب كوب واحد	1

ماذا عن المستحضرات الإضافية ؟

تحتوي التحضيرات الإضافية عديدة الفيتامينات على الزنك، وتُستخدم هذه التحضيرات أحياناً من قبل المرضى الذين لا يحصلون على الكمية الكافية من

الزنك في غذائهم. ويحتاج كبار السن بعمر 51 سنة فأكثر والنساء الحوامل والمرضعات لهذه التحضيرات لضمان استهلاك القدر المطلوب من الزنك.

بعض الدراسات تبرهن فائدة أقراص المص التي تحتوي على الزنك في تخفيض فترات نزلات البرد لكن هذا بحاجة لمزيد من الدراسات.

ما الكمية التي تعد زائدة أو سمية ؟

زيادة جرعة الزنك يسبب تسمم ويتداخل مع امتصاصا المعادن الأخرى لذا يجب ألاَّ تزيد الكمية اليومية من الغذاء والتحضيرات الإضافية معاً على 40 مع من الزنك.

حقائق عن الحديد:

لماذا نحتاج للحديد؟

يوجد الحديد في جميع خلايا الجسم، ويمثل جزءاً مهماً من خلايا الدم الحمراء ،

و هي تحمل الأكسجين إلى جميع الخلايا لإطلاق الطاقة ونحتاج إلى الحديد لصون عمل الجهاز المناعي وخلايا الدماغ سوياً (normal)

ما الذي يحدث إذا لم نحصل على الكمية الكافية من الحديد؟

يعد نقص الحديد أكثر أمراض نقص التغذية شويعاً في العالم، ويؤدي هذا النقص إلى نشوء نوع شائع من فقر الدم. و تؤدي عدة عوامل دوراً في نقص الحديد ومنها:

- عدم الحصول على الكمية الكافية في الغذاء.
- عدم امتصاصه بصورة تامة.

- النزف بسبب الرض أو أمراضٍ معينة.

وفي حالات نقص الحديد لا تستطيع خلايا الدم الحمراء حمل الكمية الكافية من الأكسجين إلى خلايا الجسم ولذا تظهر علامات نقص الحديد كالتالي:

- الإعياء.
- الانتانات.
- الضعف العضلي.
- فقد القدرة على التركيز.

ما الكمية التي نحتاجها من الحديد؟

يوضح الجدول الآتي المدخول اليومي المنصوح به من الحديد حسب المراحل العمرية والفيزيولوجية والمختلفة:

المرحلة العمرية والفيزيولوجية	كمية الزنك مغ / يوم
* الرجال 19 سنة فأكثر	8
** النساء بين عمري 19 – 50 سنة	18
النساء 51 سنة فأكثر	8
النساء الحوامل	27
النساء المرضعات	9
* النباتيون في هذه المرحلة العمرية بحاجة إلى 14 مغ / يوم.	
** النباتيات في هذه المرحلة من العمر بحاجة إلى 33 مع / يوم	

كيف يمكننا الحصول على الكمية الكافية من الحديد ؟

تحتوي الأغذية النباتية والحيوانية على الحديد، لكن أجسامنا تمتص الحديد من مصدره الحيواني بشكل أفضل.

ولكي نزيد الكمية الممتصة من الحديد الموجودة في المصادر النباتية نضيف للغذاء فيتامين C الذي يحقق ذلك الهدف أو نتناول تلك الأغذية النباتية مع اللحم أو السمك أو الأغذية الغنية بفيتامين C مثل البرتقال أو الفراولة أو الفلفل.

ويلخص الجدول الآتي بعض المواد الغذائية وكمية الحديد التي تحتويها للوجبة الواحدة:

المواد الغذائية	كمية الحديد مغ / الوجبة
الحبوب المحسنة كوب واحد	5 – 30
السمك الصدفي معلب 1/4 كوب	11
الكبد 2 أونس	6
الباقلاء المحمص معلب كوب واحد	4
لحم البقر Burrito واحد	3
(الخاصرة) لحم قليل الدهن (sirloin) مشوي 3 أونس	3
الحنطة (القمح) 1/4 كوب	3
عصير الخوخ 3/4 كوب	2
الباقلاء Burrito واحد	2
لحم البقر قليل الدهن مفروم ومطبوخ 3 أونس	2
الأرز الأبيض المحسن 1/2 كوب	1

ماذا عن المستحضرات الإضافية ؟

تحتاج بعض الفئات المستحضرات الإضافية مثل الحوامل أو الذين يعانون نقص

الحديد ، ويفضل بعض الناس الحصول على الحديد من المستحضرات عديدة الفيتامينات والمعادن التي تحتوي الحديد.

ما هي الكمية التي تعد زائدة أو سمية ؟

الكمية الزائدة جداً من الحديد قد تكون سامة للجسم فقد تسبب الغثيان والقيء والإسهال أو الإمساك، ومع الوقت تكون كمية الحديد الزائدة المزمنة متلفة للكبد، كما تنقص كميات الحديد الزائدة من إمكانية امتصاص الزنك.

ويجب ألاّ تزيد الكمية المدخلة من الحديد على 45 مع / يوم من الغذاء والتحضيرات معاً.

أخيراً : ما هي علاقة الفيتامينات بطب الفم :

الفيتامينات	يساعد على:	النقص يمكن أن يسبب :
Vit A – 1	تحسين شفاء الجروح	زيادة في الجيوب حول السنية
Vit C (حمض الأسكوربيك)	بقاء اللثة صحية	فقدان نسيج اللثة نزف اللثة . حركة الأسنان (المدخنين . مرض السكرى هم حساسين بشكل خاص)
Vit D	تقوية الأسنان وعظم الفك السفلي	امتصاص العظم . فقدان الأسنان
Vit E	الحماية ضد المبيضات الفموية	يطيل زمن الشفاء

Vit B2 (الريبو فلافين) Vit B6 (البيريدوكين) Vit B12	صحة اللثة . نقص احمرار اللثة . التقليل من نزف اللثة	لثة محمرة ونازفة التهاب الشفتين (جفاف + خراجات في زاوية الشفتين). اللسان (أحمر . مؤلم . أملس)
حمض الفوليك	صحية فموية جيدة	غير معروف

بعض الصور السريرية :

عوز الفيتامين A

عوز الفيتامين B2

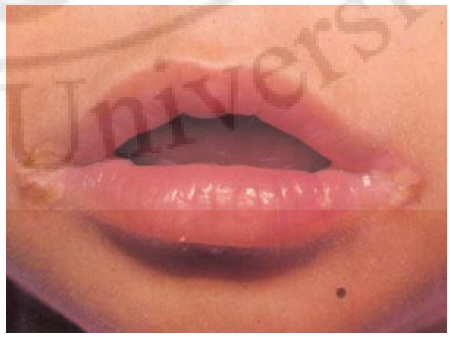

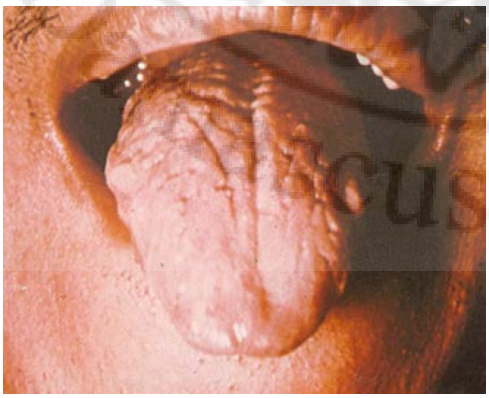

عوز الفيتامين B3

عوز الفيتامين B12

عوز الفيتامين B12

عوز الفيتامين C



عوز الفيتامين D

Damascus University



بعض الأغذية الغنية بالفيتامينات و المعادن

Damascus University

الفلور FLUORIDE

التواجد الطبيعي للفلور : Natural occurrence of fluoride

في علم الأحياء عادة ما يصنف الفلور كعنصر نادر ينتمي إلى مجموعة الهالوجينات التي تضم (الفلور، اليود، البروم، الكلور) .

تركيز الفلور بشكل عام قليل ويقاس بجزء في المليون ويرمز له (PPm) وبما أن الفلور يوجد في البيئة بتراكيز قليلة جدا لذلك يدعى بالعنصر النادر الضئيل .

يوجد حوالي 150 نوعاً من المعادن المحتوية على الفلور المعروفة حت ى الآن و منها :

1 – الفلورسبار CaF_2 فلور الكالسيوم الحاوي على 49 % فلور .

2 – الفلور أباتيت $Ca10F2[PO4]6$ الحاوي على 6.3 % فلور .

3 – الكريوليت $N3AlF6$ الحاوي على 54 % فلور .

وهذه المركبات الثلاثة هي الأكثر أهمية .

الفلورسبار و الفلور أباتيت واسعة الانتشار في عدة بلدان وتراكيز الفلور في المياه الجوفية يتأثر بعدة عوامل مثل وجود المعدن (الفلزات المعدنية) الحاوية عليه وقابليته للانحلال ، مسامية الصخور والتربة التي من خلالها يمر الماء ، PH ، درجة الحرارة ، و وجود العناصر الأخرى مثل الكالسيوم و الألمنيوم و الحديد والتي تتحد مع الفلور . وبشكل عام فإن تركيز الفلور في المياه الجوفية يتراوح من 0,2 – 2 PPm لكن في الولايات المتحدة على سبيل المثال سجلت تراكيز للفلور أكبر من 60 PPm .

بشكل مغاير ، معظم المياه السطحية تحتوي على أقل من 0.1 PPm من الفلور ، وفي الأنهار يتراوح التركيز بين 0.1 – 1 PPm . ومياه البحار تحتوي 1.2 – 1.4 PPm من الفلور وذلك يعتمد على درجة الكلورة chlorinity .

تناول (امتصاص) الفلور : Intake of fluoride

تناول الفلور يستمد بشكل رئيسي من ماء الشرب والأشرب ة الأخرى و قد أثبتت الأبحاث أن معدل الفلور المأخوذ من قبل البالغين هو من المصادر الغذائية التالية :

1 – الماء والسوائل غير الدسمة (غير الحاوية على اللبن أو الزبدة) 60 % –80 %

2 – منتجات الحبوب 6 – 8 %

3 – اللحمةو السمك و لحم الدجاج 5 – 7 %

4 – كل الأطعمة الباقية 10 – 14 %

– قد تحتوي المياه المعدنية 1.8 – 5.8 ملغ من الفلور في الليتر

– أوراق الشاي هي مصدر غني بالفلور، معظمه يتحرر بسرعة من خلال نقع أوراق الشاي 5 – 10 دقائق .

– الوعاء المستخدم للطبخ ربما يؤثر في محتوى الطعام من الفلور .

– أوعية التيفال لا تؤثر في الفلور بينما أوعية الألمنيو م تمتص الفلور خلال الطبخ .

– في بعض المناطق الاستوائية والمناطق المجاورة لخط الاستواء حتى الأطفال الذين تتراوح أعمارهم بين (1–6) سنوات يتناولون الشاي بكميات كبيرة كل يوم والذي ربما يشرح النسبة العالية لانتشار الانسمام الفلوري في مثل هذه المناطق .

سمية الفلور : Toxicology of fluoride

مركبات الفلور الموضعية آمنة وغير مؤذية إذا ما استخدمت بشكل دقيق كما هو مقرر .

وعلى أي حال فإن الفلور الجهازي يجب أن يكون محددا لان الفلور مادة سامة بالاعتماد على الحالات القليلة جداً المعروفة لحوادث الموت الناجم عن بلع الفلور من قبل الأطفال و تم تحديد الجرعات المميتة للفلور ب 15 مغ / كغ .

أعراض التسمم الفلوري الحاد :

تعد علامات التسمم الفلوري خطيرة وسريعة بعد بلع كميات كبيرة من الفلور ، ففي كل حالات تسمم الفلور تقريبا : الضحايا يعانون من الغثيان و القيء و ألم البطن خلال دقائق من البلع وربما يكون أو لا يكو ن هناك العديد من الأعراض غير المحددة مثل الإلعاب الزائد و الإدماع (tearing) و زيادة إطراح المخاط من الأنف والفم و إسهال و صداع و بشرة رطبة باردة أو اختلاج ،كما في سلسلة الأعراض المتقدمة وهن عام و تشنجات رسغية قدمية أو تشنجا ت الأطراف وغالبا ما يظهر التكزز .

تكون علامات الاعتلال العضلي مترافقة مع هبوط تراكيز الكالسيوم البلاسمية ، و من الممكن أن يهبط إلى قيم منخفضة فوق العادة وارتفاع مستويات البوتاسيوم في البلاسما والذي يظهر التأثير السمي العام في وظيفة الغشاء الخلوي .

- النبض ربما يكون خيطيا أو غير مجسوس .
- ضغط الدم غالبا يهبط بشكل متهور إلى مستويات منخفضة بشكل خطير .
- الحماض التنفسي الذي ينقص درجة ph من خلال معظم أغشية الخلايا ينتج عنه شبكة هجرة (net migration) للفلور من السائل خارج الخلوي إلى السائل داخل الخلوي مما يسبب هبوط في مركز التنفس .
- ربما تتطور لانظمية قلبية لانخفاض الكالسيوم وارتفاع البوتاسمية .
- عادة ما يحدث اضطراب مفرط أو كوما مما يؤدي إلى الموت ، و هذا من الممكن أن يحدث ضمن الساعات القليلة الأولى من ابتلاع الفلور .

تأثيرات الفلور قبل البزوغ : Preeruptive Effects Of Fluoride

التأثيرات الإيجابية : Positive Effects

إن التأثير المثبط للنخر يكون تقريبا بشكل كلي بعد البزوغ و تأثير ما قبل البزوغ يكون محدودا جدا ، ومع ذلك يمكن أن توصف بعض التأثيرات الإيجابية قبل البزوغ .

وذلك يمكن أن يكون أكثر فائدة خلال بزوغ الأرحاء وهي الفترة الحرجة لبدء نخور الميازيب في الأسنان كما في كل الأنسجة الصلبة المعدنية، تميل مستويات الفلور لأن تكون الأعظم على السطح لأن هذه المنطقة قريبة من السائل النسيجي الذي يزودها بالفلور.

و بذلك يكون الفلور المتراكم قبل البزوغ بتراكيز أعلى في العاج المقابل للب و في الطبقة السطحية الخارجية للميناء .

يشاهد التركيز الأعلى للفلور في العاج بسبب تزويد الفلور الداخلي الذي

نحصل عليه من الأوعية المغذية للب .

الطبقة السطحية الخارجية للميناء سوف تستقبل تزويدا عاليا جدا من الفلور من السائل الجرابي المحيط بها .

يرتفع تركيز الفلور أيضا في تلك الأجزاء من الميناء التي تتطور وتتشكل باكرا مثل الحواف القاطعة و السطوح الإطباقية للأرحاء والضواحك .

التأثيرات السلبية : Negative Effects

الانسمام الفلوري : Fluorosis

منذ زمن بعيد كان أكثر التأثيرات المعروفة لتناول الجرعات الزائدة من الفلور قبل البزوغ ما يسمى الانسمام الفلوري (بلاك و ماكاي 1916)باسم الميناء المبقعة واقترحوا بأن ذلك قد يكون ناجما عن شرب المياه الموجودة في مناطق الإصابة .

التصنيف :Classification

من الدراسات التي تناولت الإمراضية النسيجية للانسمام الفلوري على أسنان الإنسان بالاعتماد على الخطورة السريرية قام تيلسترب و فيجرسكوف TF بوضع فهرس التبقع الفلوري ، إذ يمكن أن تتدرج التغيرات الميناائية التي تظهر على إحدى سطوح الأسنان في عشرة درجات تبعا لدرجة الخطورة تسجل من 0– 9 درجات .

<u>الدرجة 0</u>

شفافية طبيعية زجاجية ، ميناء بيضاء كريمية اللون تبقى بعد ترطيب سطح الميناء وتجفيفه .

<u>الدرجة1</u>

نشاهد خطوط بيضاء رفيعة عاتمة عبر سطح السن ،وتوجد فوق كل أجزاء السطح ، هذه الخطوط تقابل موضع خطوط البيركماتا النسيجية.

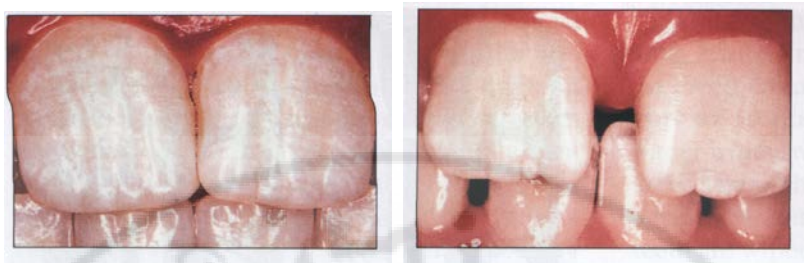

الدرجة 2

توجد الخطوط البيضاء العاتمة بشكل أكبر وتتكرر لتندمج معا مشكلة مساحات صغيرة غائمة مبعثرة على كل السطح ، وتكون هنا القبعات الثلجية على الحواف القاطعة وحدبات الأرحاء شائعة بشكل أكبر .

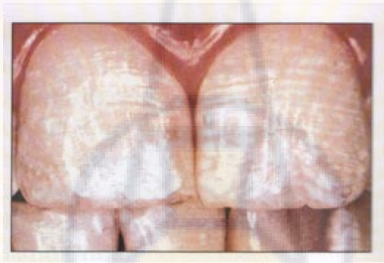

حالة طفل دانماركي ولد ونشأ في منطقة ذات ماء شرب يحوي فلور بنسبة (1.4 PPm).

الدرجة 3

تندمج الخطوط البيضاء وتظهر المناطق الغائمة كامدة منتشرة على عدة أجزاء من السطح وقد ترى خطوط بيضاء بين هذه المساحات الكامدة .

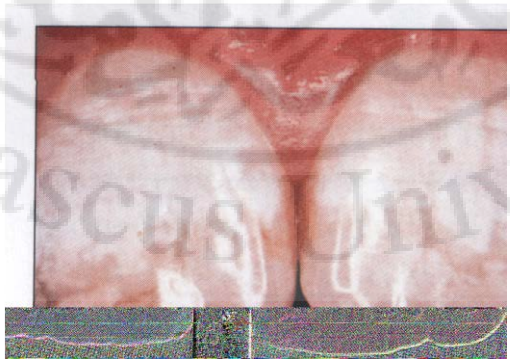

في هذه الحالة كانت مياه الشرب تحوي فلور (2.1ppm).

الدرجة 3 حسب TF

الدرجة 4

السطح بكامله يبدو كامدا بشكل مميز ويظهر بلون أبيض طبشوري وتتعرض أجزاء من سطح السن للتآكل ويكون السحل أقل تأثيرا .

الدرجة 5

السطح بكامله يكون كامدا ويوجد عليه حفر صغيرة بقطر أقل من 2ملم

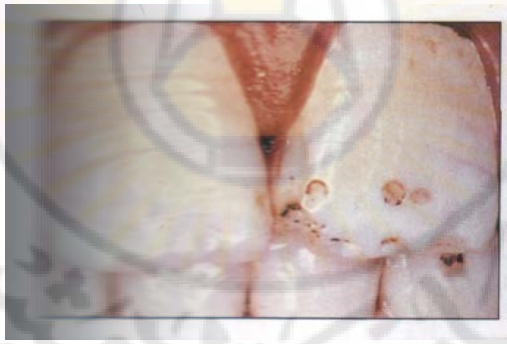

الدرجة 4 على القاطعة العلوية اليمنى ، والدرجة 5 على القاطعة العلوية اليسرى
وهي صورة لمراهق إفريقي ولد ونشأ في مناطق بتزويد مائي يحوي فلور (2.8 -3 PPm) .

الدرجة6

تتجمع الحفر الصغيرة في الميناء الكامدة لتشكل أشرطة بعمق أقل من 2ملم بالاتجاه العمودي . السطح الحدبي على الوجه الدهليزي الذي قد تكسر يصاب أيضا .

الدرجة 7

يوجد هنا نقص في معظم الميناء في مساحات غير نظامية ،الإصابة تشمل اقل من نصف سطح الميناء ، وتكون الميناء المتبقية السليمة عاتمة .

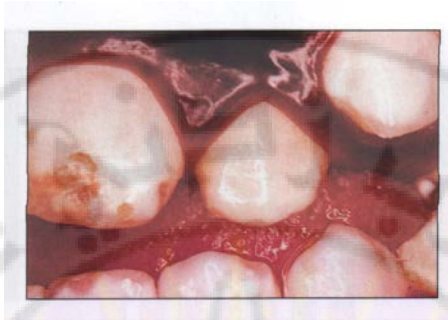

صورة لطفل إفريقي يعيش في منطقة بتزويد مائي أكثر من 5 PPm
نشاهد الدرجة 4 على الرباعيات العلوية اليسرى والأنياب اليسرى العلوية والسفلية .
كما أننا نشاهد الدرجة 7على القاطعة المركزية العلوية اليسرى .

الدرجة7 لطفل ولد ونشأ في أفريقيا الشرقية بتزويد مائي يحوي فلور 6 ppm

Damascus University

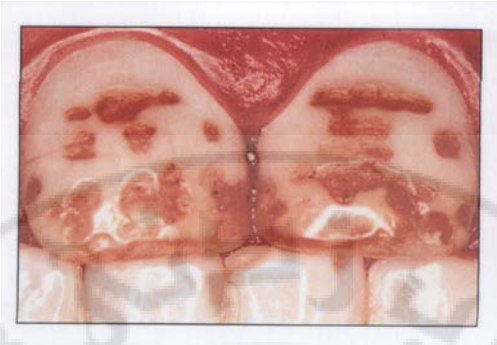

الدرجة7 الحالة لطفل من نفس المنطقة السابقة .

الدرجة 8

الضياع في السطح الخارجي للميناء يشمل أكثر من نصف الميناء ، وكذلك الميناء المتبقية السليمة عاتمة.

الدرجة 9

يسبب ضياع القسم الأكبر من السطح الخارجي للميناء تغير في الشكل التشريحي لسطح السن ، غالبا ما يتبقى حافة عنقية مينائية كامدة

الدرجة 8حسب TFعلى الثنية اليمنى والدرجة 9 على اليسرى
لطفل يعيش في أفريقيا الشرقية بتزويد مائي يحوي فلور 6.4 PPm

Damascus University

أسنان عالية المسامية وكامدة وقد حصل حت للسطح الإطباقي بشكل واسع بوقت قصير بعد البزوغ

التشخيص التفريقي: Differential diagnosis

الطبيعة العامة للتبقع الفلوري ضمن نطاق الأسنان الطبيعية يجعل من السهل تمييز هذه الآفة عن الآفات المماثلة التي يعد مصدرها غير فلوري.

– الأشكال المعتدلة للتبقع الفلوري السني والآفات الميناائية غير النفوذة (الظليلة) ذات المصدر غير الفلوري .

الصفة المميزة	التبقع الفلوري	الميناء غير النفوذة
المنطقة المتأثرة	كل السطح السني غالبا بشكل مركز قرب ذرى الحدبات، الحدبات القاطعة .	عادة (غالبا) تتمركز على السطوح الملساء ذات النهايات الممتدة .

شكل الآفة	تبدو كخط ظليل رسم بقلم الرصاص يتبع خطوط البركماتا و حيث يمكن لهذه الخطوط أن تندمج مع بعضها و في الصنف الثالث يشاهد مظهر غائم (كامد)،وعلى الحدبات والحواف القاطعة يشاهد تشكيلات من قبعات بيضاء وغير نظامية (قبعات ثلجية)	مدورة أو بيضوية
الحدود	تنتشر الإصابة على السطح بشدات أو كثافات مختلفة	اختلاف بشكل واضح عن الميناء الطبيعية المجاورة .
اللون	خطوط بيضاء عاتمة أو غائمة وقد يشاهد مظهر طبشوري وقبعات ثلجية على الحدبات والحواف القاطعة . في الصنف الثالث ربما تصبح بلون قريب من البني وتكون هذه التلونات في الأجزاء الوسطى من القواطع المركزية العلوية بعد البزوغ.	أبيض عاتم أو أصفر كريمي قريب من البرتقالي المحمر في وقت البزوغ .
الأسنان المتأثرة	دائما الأسنان المتماثلة التركيب . الأسنان البازغة باكرا وهي القواطع والأرحاء الأولى و هي الأقل تأثرا الضواحك والأرحاء الثانية و الثالثة تتأثر بشكل أكثر شدة.	أكثر شيوعا على السطوح الدهليزية لسن مفردة أو أحيانا على الأسنان المتماثلة أي سن يمكن أن يتأثر لكن على الأغلب القواطع .

الخطورة Severity:

إن ماء الشرب مصدر رئيسي لتناول الفلور.

الدراسات الوبائية المبكرة بنيت أن هناك علاقة إيجابية بين تركيز الفلور في الماء وانتشار التسمم الفلوري .

من ناحية ثانية، التأثيرات المناخية لهل دور في تناول الفلور اليومي والمعالجة بالفلور بالإضافة إلى أن العادات الغذائية قد تغيرت خلال العقود الماضية .

معظم الناس يستهلكون المشروبات الغازية بدلا من زيادة التعرض للفلور بالعوامل الموضعية وذلك سواء في العناية المنزلية أم الاستخدام المهني والمصادر الفلورية الجهازية الأخرى مثل الأشكال الدوائية (tablets, salts) و من الصعب تقدير الكمية المتناولة من الفلور وبذلك من الصعب أيضا تقدير جرعة الاستجابة التي سينتج عنها التسمم الفلوري .

التأثيرات ما بعد البزوغ : Post eruptive Effects Of Fluoride

لعدة سنوات مضت، كان الشكل الأكثر أهمية لتأثير الفلور الاندماج في بلورات الهيدروكسي أباتيت خلال فترة التطور مما ينت ج عنه بلورات ذات مقاومة عالية للتأثير الحمضي التالي ما بعد البزوغ . من ناحية ثانية، وبالمقارنة مع التأثيرات ما بعد البزوغ ونمط التأثير ما قبل البزوغ فإنه حاليا يعد الفارق بينهما ضئيل جدا .

تتم التأثيرات ما بعد البزوغ على النخر السني بطرق متنوعة ، مثل منع انخساف المعادن وتعزيز إعادة التمعدن و إنقاص المنتجات الحمضية في اللويحة كما أنه ينقص من التصاق اللويحة .

القاعدة الأكثر أهمية في تأثير الفلور في إيقاف النخر هي تأثيره في الطور المائي على سطح السن بين بلورات الميناء خلال انخساف المعدن وإعادة التمعدن .

تركيب وبنية ميناء السن :

إن التفاعل الفيزيائي الكيميائي مابين الفلور والميناء خلال تطور النخر و إيقافه يرتبط بشكل كبير جدا من بنية الميناء وتركيبه الكيميائي .

على الرغم من أن التركيب المجهري للميناء السني يظهر أنه نسيج صلب وأنه أكثر نسج الجسم تمعدنا ، فإنه تحت التكبير القوي يكون نسبيا مساميا مقارنة بتركيب الميناء في البيئة الفموية بعد سنوات .

مثال : الميناء الذي اجتاز مرحلة النضج الأولي والثانوي يختلف عن ميناء البزوغ التي قد اجتازات فقط مرحلة النضج الأولي وهي مسامية .

– بالرغم من أن نسبة التمعدن تشكل حوالي 96% من الوزن الكلي إلا أنه فقط حوالي 85% من الحجم والنسبة الباقية 15% من الحجم تكون 11% منها ماء و 4% منها بروتين ودسم وهي تتواجد تقريبا بكميات متساوية .

– في بنية الميناء نجد انتشار أقنية بين البلورات والمواشير تسمح للحموض والمعادن و الفلور أن تمر خلالها باتجاه الداخل والخارج خلال عملية انخساف المعدن وإعادة التمعدن .

– إن تركيب الميناء السني ليس متجانس ، ، لأن كل البنى توجد بتراكيز مختلفة عند سطح السن التشريحي عن تراكيزها في الملتقى الميناني العاجي .

– وكذلك تختلف الكثافة والمحتوى من المواد العضوية والماء، إن مثل هذا الاختلاف لا يوجد فقط في المقاطع العرضية بل أيضا في المناطق المختلفة من السن .

على سبيل المثال : الميناء في منطقة العنق لها كثافة معدنية أقل من الميناء على السطح الإطباقي و بشكل مغاير للمكون الأساسي (هيدروكسي الأباتيت) فإن العناصر الثانوية تتوزع في الميناء بقليل من الانتظام .

إن تركيز العناصر (الفلور،الزنك،الرصاص) يكون عاليا في الطبقات السطحية وينخفض باتجاه الداخل بشكل معتبر و بشكل معاكس فإن العناصر الأخرى (الصوديوم، كربونات، مغنزيوم) تكون بتراكيز منخفضة في الطبقات السطحية و بتراكيز أعلى داخليا .

المكونات الصغيرة ومعظمها الكربونات والصوديوم تشكل 3% – 5% من الميناء .

وإن اندماج الكربونات في بلورات هيدروكسي الأباتيت يجعلها تسمى بلورات

الهيدروكسي أباتيت الكربونية .

معظم هذه الشوارد خارجية ليست من ضمن بلورات الهيدروكسي أباتيت الشعرية،ويمكن اعتبارها شوائب اندخلت ضمن المادة المعدنية بالصدفة خلال تشكلها، ولها خاصة مميزة أنها تنطلق بسهولة تامة من الميناء خلال انحلاله والذي يدل على تأثير عملية النخر على وجود الصوديوم و الكربونات و المغنزيوم .

هناك عناصر أخرى تندمج داخل الأباتيت الشعرية كبديل عن شوارد الأباتيت المشابهة جدا كما يندمج الفلور مع الهيدروكسي و السترونيوم و الرصاص مع الكالسيوم وهذه المكونات الثانوية تعمل وكأنها أجزاء من البلورة و تتحرر فقط عندما تنحل البلورة .

انحلالية الميناء :

إن السلامة الفيزيائية الكيميائية للميناء السني في الوسط الفموي تعتمد بشكل تام على تركيبه والسلوك الكيميائي للسوائل المحيطة : سوائل اللعاب و اللويحة .

– العوامل الرئيسية التي تتحكم بثبات واستقرار أباتيت الميناء هي : Ph ، التراكيز الحرة الفعالة للكالسيوم والفوسفات و الفلور في المحاليل .

– فيما إذا كانت بلورات الأباتيت سوف تنحل أو تبقى سليمة تحت الظروف المعطاة يعتمد على إنتاج التراكيز الحرة الفعالة للشوارد في طور السائل وعلى نتاج الشوارد الفعالة .

في حالة التوازن المحلول يكون مشبعا ونتاج الشوارد الفعالة يشار له بنتاج المحلول .

إن تطور الآفة النخرية سريريا يتضمن تفاعل معقد وسط عدد من العوامل في الوسط الفموي والأنسجة السنية الصلبة .

إن انحلالية الميناء تنتج إما عن تطور الآفة النخرية أو عن التآكل .

ويعرف النخر على انه نتيجة لانحلالية الأنسجة السنية الصلبة كيميائيا المسببة بنتاج تفسخ الجراثيم، مثال: الحموض الناتجة من استهلاك السكر منخفض الوزن الذري .

التآكل يعرف على انه انحلال كيميائي في مادة السن تسبب بأي عامل أخر يحتوي على الحمض .

الآفات المشتركة ربما تشاهد بشكل خاص عندما يصل التآكل إلى العاج مسببا فرط حساسية ، وهي ربما تقود إلى تحكم غير كاف باللويحة والى النخور ، هذه الحالة تحدث بشكل متكرر على سطوح الجذر المكشوفة .

دور الفلور في انخساف الميناء وإعادة التمعدن :

يمتلك الفلور ألفة قوية للأباتيت وذلك بسبب حجمه الشاردي الصغير وشحنته السلبية القوية .

يحدث نوعان من التفاعلات بين الفلور والأباتيت : الاندماج مع البلورة الشعرية و الارتباط بسطوح البلورة . كلا التفاعلين لهما أهمية خاصة في خواص الأباتيت الانحلالية وذوبانه .

إن نسبة تطور الآفات النخرية تعتمد بشكل واضح وخطير على النسبة التي تنحل بها بلورات الأباتيت .

إن الفلور يمكن أن ينقص نسبة الانحلالية حتى من دون أن ينقص ذوبان المواد المعدنية .

وهذا التأثير هو القاعدة في المعالجات الموضعية بالفلور .

و من ثم فوجود الفلور المنحل بتراكيز قليلة لدرجة 0.5 ملغ /لتر في المحاليل الحمضية يسبب انخفاض في نسبة الانحلالية للأباتيت الفلوري الحر الأولي، وبأبعد من ذلك معالجة الأباتيت المسبقة بمحاليل الفلور تنقص قابليتها للانحلالية الحمضية بشكل ملاحظ .

هذان التأثيران كلاهما عائدان إلى امتصاص الفلور من قبل سطوح بلورات الأباتيت .

كلا الشكلين من امتصاص الفلور يؤخذ بعين الاعتبار.

بارتباط غير واضح شوارد الفلور تمتز (تتكاث ف وتلتصق بالسطح الصلب) وتلتصق بسطح البلورة دون تفاعل كيميائي معها .

بارتباط واضح الشاردة المستبدلة تكون معقدة وبالنتيجة شوارد الفلور تصبح مندخلة خلال سطح البلورة .

Damascus University

أكياس الحفرة الفموية

Cysts of the Oral Regions

تقسم أكياس الحفرة الفموية إلى :

- أكياس سنية Odontogenic cysts.
- أكياس تطورية Developmental cysts.

يتألف زلك زهي بـ :

1- الأكياس المشتقة من بقايا ملاسيه

- الكيس حول الذروي.

2- الأكياس المشتقة من ظهارة الميناء المتبقية

- الكيس السني.
- الكيس البزوغي.
- الكيس حول السني.

3- الأكياس المشتقة من الصفيحة السنية

- الكيس القرني السني.
- الكيس حول السني الجانبي.
- الكيس اللثوي عند البالغين
- الصفيحة السنية لحديثي الولادة.
- الكيس السني الغدي (الكيس السني اللعابي)

ثانياً: زرعات هدبي بكتيرية لها بد

1- أكياس من القنوات المبتقية :

- كيس القناة الأنفية الحنكية.
- الكيس الأنفي الشفوي

2- أكياس من الظهارة اللمفية :

- الكيس الظهاري اللمفي الفموي.
- الكيس الظهاري اللمفي العنقي.

3 - أكياس القناة المتبقية :

- كيس القناة الدرقية اللسانية.

4 - أكياس من الجلد الجنيني :

- الكيس الجلداني.
- الكيس البشراوئي.

5- أكياس من الظهارة المخاطية :

- الكيس الجراحي المهدب للفك العلوي.
- الكيس المعدي المعوي الفموي.

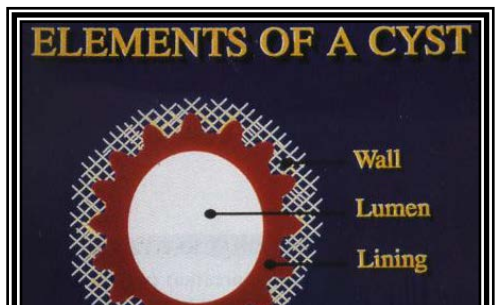

رسم توضيحي (1)

الأكياس السنية Odontogenic Cysts :

هي الأكياس التي تكون بطانة تجويفها مشتقة من الظهارة التي تشارك في تطور الأسنان؛ وتشتق الأكياس السنية من البنى الظهارية الثلاثة التالية :

1 - بقايا ماسيه وبقايا غمد هرتفغ الجذري (Hertwing's epithelial root - Sheath) المرتقة في الرباط حول السني.

2 - الظهارة الميناائية المتبقية.

3 - بقايا الصفيحة السنية (Rest of Serres).

يتطلب التشخيص الدقيق للأكياس السنية معلومات تتعلق بـ المظاهر السريرية، والمظاهر الشعاعية، والموجودات النسيجية.

هناك أكياس تتظاهر نسيجياً بشكل متشابه لذلك فإن الصورة الشعاعية والمظاهر السريرية ضرورية لوضع التشخيص الجيد.

أولاً : الأكياس المشتقة من بقايا ملاسيه (Cysts devivted From Rest of Malasses) :

بقايا ملاسيه هي جزء صغيرة من الظهارة المكونة للأسنان تتواجد في الرباط حول السني، ولكن يمكن أن توجد في المنقطة الذروية.

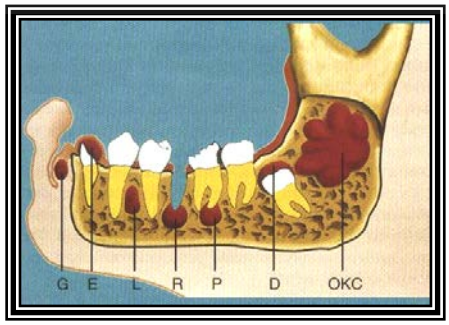

رسم توضيحي (2)

كيس ذروي حول الذنب *Periapical Cyst*

هو كيس سني يشتق من بقايا ملاسيه، ويطلق عليه اسم Radicular Cyst الكيس الجذري Apical periodontal الكيس حول السني الذروي.

- يوجد هذا الكيس بكثرة ويشكل أكثر من ½ الأكياس الفموية. ويتطور عند الثقبة الذروية للأسنان البازغة التي تأذت بها بنخر سني أو رض.
- ينشأ هذا الكيس من بقايا ملاسيه، التي تتضخم كاستجابة التهابية ناتجة عن إنتان لبي أو نسيج لبي متنخر، ولكون الخلايا الظهارية تستمد تغذيتها بالانتشار (Diffusion) من النسج الضامة المجاورة والنمو التطوري للجزر الظهارية يتجه إلى الخلايا الداخلية للجزء بعيداً عن تغذيتها، فتصاب هذه الخلايا بتنخر مائع، فيتكون مركز مائع وخلايا ظهارية محيطة حية ما يؤدي إلى تكون الكيس.

<u>المظاهر السريرية :</u>

تتوضع معظم الأكياس حول الذروية عند ذروة الجذر ويمكن أن تتطور أحياناً عند فتحات الأقنية الإضافية الكبيرة من جانبي جذور الأسنان.

يطلق على الأكياس الجانبية التوضع والالتهابية اسم " Laterally periapical Radicular Cyst"

حجم الأكياس حول السنية متغير، ولكن بشكل عام تقيس أقل من 1 سم كقطر. ويمكن أن يصبح حجم الأكياس كبيراً جداً وبشكل خاص في مقدمة الفك العلوي والسفلي (رسم توضيحي1-2-3-4).

المظاهر الشعاعية :

تظهر الأكياس الحول ذروية على شكل منطقة شافة، مدورة، واضحة الحدود عند ذروة الأسنان غير الحية.

تظهر الأكياس التي تتطور عند جانب الجذور عل شكل شاف شبه دائري عند سطح الجذر السني. تظهر الأكياس التي تتطور في مقدمة الفك العلوي في المنطقة الذروية لقواطع الأسنان على شكل شفافية كروية. وربما تسبب تباعداً في جذور القواطع والناب المجاور.

المعالجة :

تعالج معظم هذه الأكياس بـ قلع الأسنان المسببة أو المعالجة اللبية للأسنان المسببة.

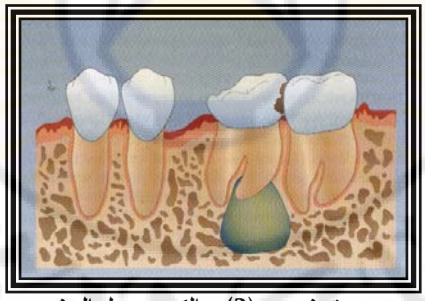

رسم توضيحي (3) : الكيس حول السني.

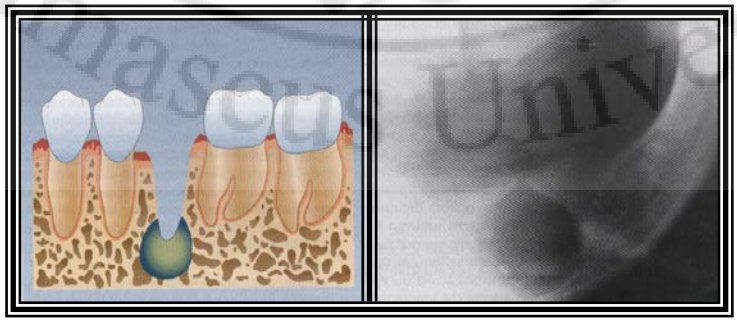

رسم توضيحي (4) : الكيس المتبقي.

ثانياً– الأكياس المشتقة من الظهارة الميناائية المتبقية

Cysts Derived From Reduced Enamel Epithclium :

تشير الظهارة الميناائية إلى طبقة ظهارية تبقى محيطة بتاج السن بعد أن يكتمل تشكل الميناء.

تشتق هذه الطبقة الظهارية من مكونات ظهارية خاصة بالعضو الميناائي(ظهارة ميناائية داخلية، نسيج شبكي نجمي، ظهارة ميناائية خارجية) والتي تنشط خلال تكون الميناء وتخمص إلى غشاء ظهاري رقيق من صفين أو ثلاثة صفوف خلوية.

بالإضافة لذلك، فإن الظهارة الميناائية المتبقية قد تحتوي على أعداد صغيرة من خلايا مشتقة من الصفيحة السنية والتي كانت مرتبطة بالعضو الميناائي خلال تشكله.

1–كيس زرك زمي Dentigerus Cyst :

يحيط الكيس السني بتاج السن غير الهازغة، ترتبط غالباً هذه الأكياس بالأرحاء الثالثة العلوية أو السفلية أو بالأنياب العلوية.

قليل ما يعرف حول المحرض (Stinulus) الذي يفصل الظهارة الميناائية المتبقية من سطح السن مشكلاً فراغاً من أجل تراكم السائل المحيط بتاج السن.

تبقى هذه الأكياس مرتبطة بالحافة العنقية للأسنان المسببة، لذلك فإن تاج السن يتوضع في لمعة الأكياس وتبقى الجذور خارج الكيس.

المظاهر السريرية :

تبقى الأكياس عادة من دون أعراض، ولكن ربما تسبب ورماً خفيفاً أو ألماً وبشكل خاص إذا كانت كبيرة أو ملتهبة.

وبما أن هذه الأكياس تتشكل حول تيجان الأسنان المنطمرة، فهذا يؤدي إلى فقد

في الأسنان سوف يظهر سريرياً في القوس السنية (رسم توضيحي 5).

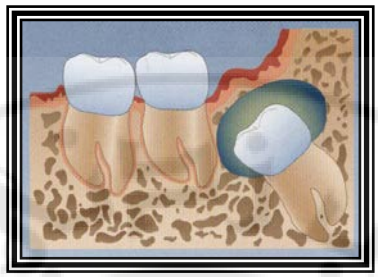

رسم توضيحي (5) : الكيس السني

<u>المظاهر الشعاعية :</u>

تشخص الأكياس السنية عموماً بمظهرها الشعاعي، وتظهر كشفافية شعاعية واضحة الحدوث تحيط بتيجان الأسنان غير البازغة (صورة 1).

- ***غير طبيعي :*** تسبب انزياح السن المرتبطة بالكيس إلى الأسفل أو الأعلى من الشعبة الصاعدة.
- ***غير طبيعي :*** تسبب انزياح السن المرتبطة بالكيس للأمام والخلف.

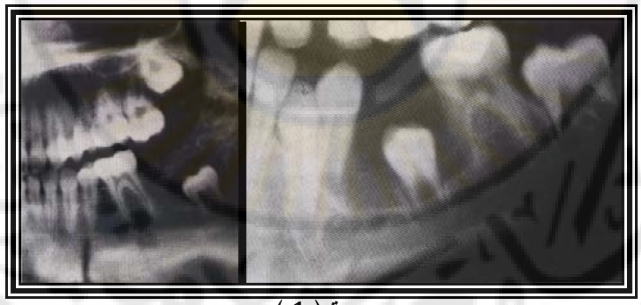

صورة (1)

<u>المعالجة :</u>

تعالج معظم الأكياس بالقلع الجراحي، وفي حالة الأرحاء تقلع الكيس عادة في الوقت الذي تقلع فيه الأرحاء. في حالة الناب العلوي يمكن أن يسلخ الكيس و تحمل السن إلى مكانها بمساعدة جهاز تقويمي. والنكس بعد الجراحة غير شائع.

2- الكيس البزوغي Eruption Cyst :

يختلف الكيس البزوغي عن الأكياس السنية وهو يتطور في النسج الرخوة للسنخ محيطاً بتاج السن البازغة، وبما أن الكيس يقتصر بشكل كبير على النسج الرخوة، فإنه يتظاهر سريرياً كورم متموج من الحافة السنخية. وربما يسبب المضغ نزفاً في الكيس البزوغي (رسم توضيحي 6، صورة 2).

معظم هذه الأكياس لا تحتاج إلى معالجة لأنها تتمزق تلقائياً وتنفتح نحو الخارج كنتيجة للمضغ الطبيعي.

أما الأكياس التي لا تتمزق تلقائياً فيمكن كشف تيجان الأسنان المسببة جراحياً، وبشكل تلقائي وطبيعي فإن معالجة الأكياس يساعد الأسنان المسببة على البزوغ.

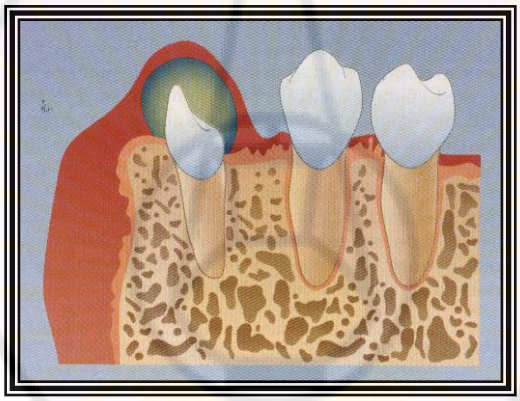

رسم توضيحي (6) : السن البزوغي .

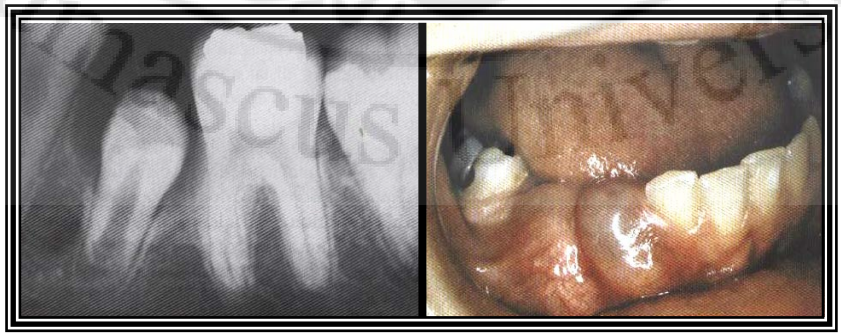

صورة (2) المظهر السريري و الشعاعي.

3 – الكيس حول السني : Paradental cyste

– الكيس حول السني هو كيس سني المنشأ يتوضع على الجانب الدهليزي والوحشي للسن، ويكون عادة عند الأرحاء السفلية.

وعندما يتوضع في الجانب الدهليزي من الرحى مغطياً منطقة مفترق الجذور يسمى "كيس مفترق الجذور الدهليزي" (Duccal difurcation Cyst) أو (Craige Cyst).

يحتوي هذا الكيس عادةً على خلايا التهابية في المحفظة الكيسية ، على الرغم من كون الأرحاء حية.

– يعتقد أنه ينشأ من الظهارة الميناائية المتبقية وحالما يبدأ تشكل هذا الكيس يحدث توسع ذروي تحت التوضع الطبيعي للملتقى الميناائي الملاطي والذي يمتد إلى منطقة مفترق الجذور.

إن توضع هذا الكيس والالتهاب المرافق له في العظم بشكل سطحي عند المرضى الشباب يؤدي إلى حدوث رد فعل تكاثري في السمجاق أو حدوث الشكل الموضع من التهاب العظم حسب Garre والذي يمتص عند إزالة هذا الكيس.

اقترحت نظريات أخرى عن كيفية تطور هذا الكيس؛ وهو ينشأ من بقايا سنية منبهة عند منطقة مفترق الجذور أو أنه ينشأ لأن السن أخفق في أن يصل لحالة البزوغ الكامل.؟

ومؤخراً فقد أضيف بأن الأسنان البازغة جزئياً تصبح ساكنة لفترة تاركةً حافة اللثة الحرة مغطية لمحيط السطح الدهليزي للتاج. وهذا ما يسمح باستمرار انحصار الجزيئات الطعامية والبكتريا ضمن الميزاب مما يؤدي إلى حدوث التهاب عميق أو تضخم الجيب أو كيس حول سني يمتد في النهاية إلى منطقة مفترق الجذور.

– هناك شكل آخر من الأكياس حول السنية والتي تترافق مع تشكل جيوب

عميقة وهي تحدث بشكل متكرر وحشي الأرحاء السفلية وبخاصة إن كان السن منحصر تشريحياً ضمن الشعبة الصاعدة، عادة ما تكون الحدبات الأنسية مكشوفة بينما تكون الحدبات الوحشية مغطاة بالعظم أو الغشاء المخاطي. في مثل هذه الحالات يمكن أن يتطور جيب وحشي عميق ضمن الرأد ومع الزمن يؤدي إلى تشكل كيس أو آفة شبيهة بالكيس.

- في حالات أخرى يمكن أن يتطور كيس حقيقي دون أن يكون له أي اتصال بالحفرة الفموية على الجزء الجذري من السن وذلك ذروياً من مكان الملتقى الميناني الملاطي.
- وعلى الرغم من كون هذه الحالة ما تزال غير واضحة فإن مثل هذه الأكياس تكون غير التهابية ويشار إليها أحياناً كأكياس سنية مزاحة وحشياً.

المظاهر الشعاعية :

تتطور الأكياس حول السنية على الصفيحة الدهليزية لأرحاء الفك السفلي، وربما لا تكون مشاهدة في التصوير الشعاعي العادي لأن صورتها تتراكب على الأسنان المسببة (صورة 3).

تشارك الأكياس حول السنية في الانزياح الوحشي للأرحاء ولاسيما الأرحاء الثالثة السفلية ، وتظهر كشفافية واضحة الحدود في الصورة الشعاعية البانورامية أو الذروية.

المعالجة :

تعالج الأكياس حول السنية بالقلع الجراحي.

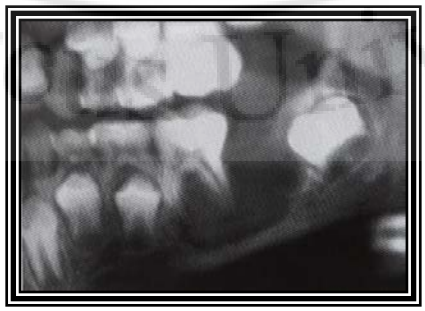

صورة (3) : كيس حول سني مرافق لرحى أولى دائمة حية.

ثالثاً – الأكياس المشتقة من بقايا الصفيحة السنية :

(Cysts Derived From Dental lamina (Rests of Serves

1– الكيس القرني السني (OKC) Odontogemic Kerato cyst :

يشتق الكيس القرني من بقايا الصفيحة السنية، ويتطور (OKC) في أي مكان من الفكين. وثلثا الحالات تحدث في الفك السفلي وبشكل أولي في جسم الفك السفلي الخلفي ومناطق الرأد (Ramus)، (رسم توضيحي 7، صورة 4). وأحياناً يتطور (OKC) حول تيجان الأسنان غير النازغة.

وعلى الرغم من كون الكيس القرني يوجد لحافّة وحيدة، فمن الممكن أن يوجد أحياناً كأكياس متعددة تشغل الزوايا الأربعة للفكين.

- يمتلك الكيس القرني السني إمكانية نمو عالية وملاحظة، فهو يتضخم أكثر من الأكياس السنية ويبلغ حجوماً كبيرة مسبباً تدميراً عظمياً كبيراً.
- تحدث آفات الفك العلوي في القطعة الخلفية أو في منطقة القواطع وحشي الناب (صورة 5).
- يمتلك OKC معدل نكس كبير اً حوالي (20–60%) مشابهاً بذلك Ameloblastoma
- غالبية (OKC) آفات داخل عظمية تحدث بشكل نادر كآفات خارج عظمية وفي هذه الحالة تحدث ضمن النسيج اللثوية الرخوة ويصطلح عليها اسم (Periaorrdrad Okcs).

المظاهر السريرية :

تحدث الأكياس القرنية السنية في جميع الأعمار من العقد (1–8) من الحياة.

أكثر حدوثاً في العقد (2–3) من الحياة.

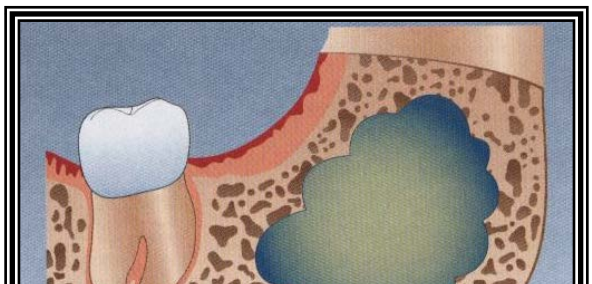

رسم توضيحي (7) : الكيس القرني السني.

المظاهر الشعاعية :

تظهر (OKC) كآفات وحيدة المسكن، بحواف ناعمة أو تظهر كآفات متعددة المساكن.

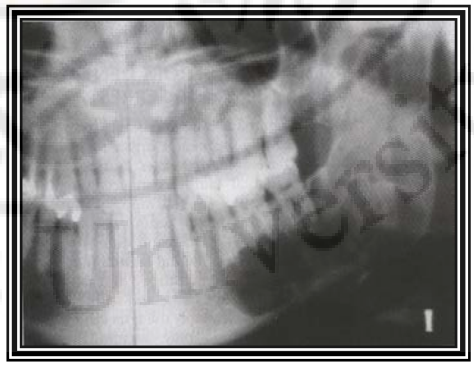

صورة (4)　　صورة (5)

المعالجة :

المعالجة المعتادة هي الاستئصال الجراحي.

2 – الكيس حول السني الجانبي Lateral periodontal cyst :

المظاهر السريرية:

الكيس حول السني الجانبي من الأكياس السنية غير الشائعة التي تشارك العديد من الأكياس في المظاهر السريرية مشابهاً بذلك الأكياس اللثوية عند البالغين.

هذه المظاهر المشتركة تقود إلى خلاصة : أن الأكياس حول السنية الجانبية والأكياس اللثوية توجد كآفات داخل عظمية وآفات خارج عظمية. وكلاهما يشتقان من بقايا الصفيحة السنية (rests of Serres) يتطور الكيس عادة كآفة وحيدة، وتحدث غالبيتها في الأعمار التي تقارب 20 سنة (رسم توضيحي 8، 9).

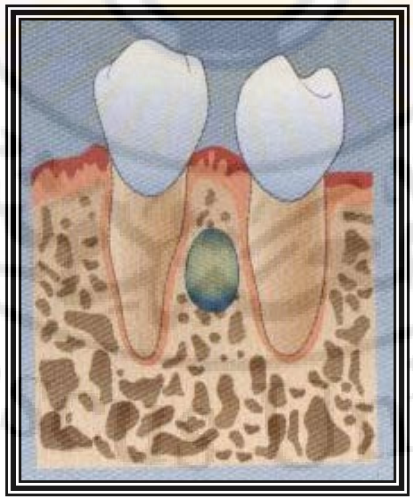

رسم توضيحي (8) : الكيس حول السني الجانبي

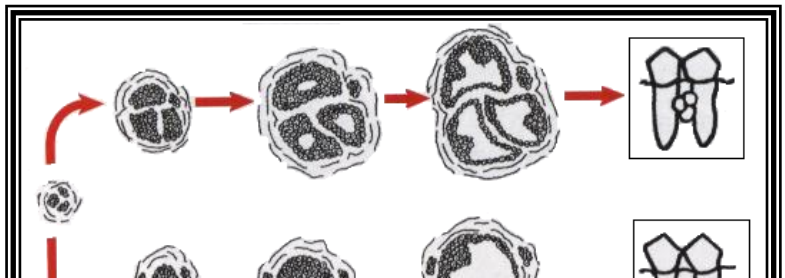

رسم توضيحي (9) : مراحل تطور الكيس حول السني الجانبي

المظاهر الشعاعية :

نشاهد الأكياس الرباطية حول السنية عادة كآفة شافة شعاعياً، صغيرة، واضحة الحدود، مغطى بقشرة عظمية رقيقة، وحيد المسكن، يتوضع بين جذور الأسنان الحية. قطر الآفة عادة أقل من 1 سم، وتوجد أكثر في الفك السفلي وفي منطقة الضواحك، غالباً بين الضاحكتين (صورة 6). وفي الفك العلوي بين الناب والقواطع الجانبية، وعموماً يمكن أن تحدث بين أي سنّين أماميين في الفك العلوي أو السفلي.

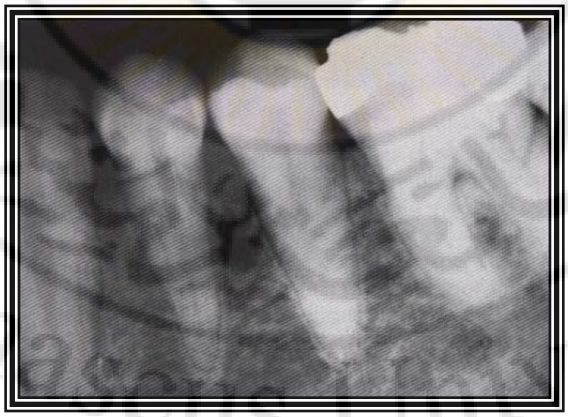

صورة (6)

المعالجة :

معالجة الكيس حول السني الجانبي بـ الاستئصال الجراحي، النكس غالباً غير شائع.

3 – الكيس اللثوي عند البالغين :

يتطور الكيس اللثوي عند البالغين من النسيج اللثوية الرخوة المغطية للعظم، ويشتق من بقايا الصفيحة السنية (rests of Serres).

<u>المظاهر السريرية :</u>

يحدث الكيس اللثوي عند البالغين كانتفاخ ثابت ولكنه ضاغط ومليء بسائل. ويكون على اللثة الشفوية للفك العلوي والسفلي في منطقة الضواحك، الناب، ومنطقة القواطع.

المظهر السريري، عمر الحدوث ، المظاهر النسيجية للكيس اللثوي يشبه بشكل كبير تلك التي في الكيس حول السني الجانبي، نستخلص من ذلك أن كلا الكيسين يوجد بتظاهر داخل عظمي وخارج عظمي (رسم توضيحي 10، صورة 7).

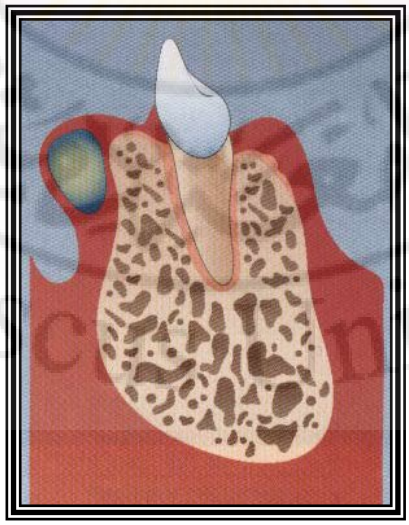

رسم توضيحي (10)

صورة (7)

المظاهر الشعاعية:

معظم الأكياس اللثوية تقتصر على النسيج اللثوي الرخو، لذلك لا تظهر شعاعياً، أحياناً تسبب ضغطاً وتؤدي إلى امتصاص النسيج العظمي التحتي، لذلك تظهر على الفحص الشعاعي أحياناً.

المعالجة :

تعالج هذه الأكياس بالاستئصال الجراحي ولا تنكس بعد الجراحة.

4 – أكياس الصفيحة السنية لحديثي الولادة Dental lamina Cyst of Newborn :

يشتق الاسم من بقايا الصفيحة السنية التي تبقى في النسج الرخوة للفكين. وتشاهد الأكياس غالباً على الارتفاع السنخي للرضع حديثي الولادة كانتفاخ متعدد وصغير، وهي آفة تتوضع بشكل أمامي رقيقة الجدران مبطنة بخلايا شائكة ورقيقة وتحتوي على كيراتين متوسف (صورة 8). إن هذ هالأكياس تصرف تلقائياً كاستجابة للوظائف الطبيعية لذا لا تتطلب معالجة.

صورة (8) في اليمين (أ) : انتفاخات بيضاء متعددة لطفل، في اليسار (ب) الصورة المجهرية.

الكيس السني الغدي Glandular Odontogenic Cyst :

الكيس السني اللعابي (Sialo - Odontogeniv Cyst) :

اصطلح على التسمية تبعاً لمنشئها "الكيس السني الإلعابي " (Sialo- Odantogenic Cyst)

وبما أن المظاهر النسيجية لهذا الكيس مشابهة لتلك الموجودة في الكيس حول السني الجانبي فقد يعتقد أن كليهما ينشأ من الصفيحة السنية.

على الرغم من أن الأكياس السنية اللعابية تشارك الأكياس حول السنية في بعض المظاهر، فإنه يوجد أيضاً اختلافات واضحة.

إن الكيس السني الغدي يمتلك قدرة على النمو أكثر من الكيس حول السني الجانبي وقابليته للنكس أكبر.

المظاهر الشعاعية :

يحدث الكيس السني الغدّي في الفك السفلي، ويظهر كآفة شافة واضحة الحدود، وحيدة أو قد تكون شفافيات متعددة.

المعالجة :

تعالج غالباً بالاستئصال الجراحي.

الأكياس التطورية في المنقطة الفمويةDevelopment Cysts of oral Region

أولاً – الأكياس من الأقنية المتبقية Cysts of Vestigial Ducts :

آ- كيس القناة الأنفية الحنكية Nasopalatine Duct Cyst :

يطلق على كيس القناة الأنفية الحنكية اسم كيس القناة القاطعة (incisive canol cyst)، يشتق من بقايا جنينة من القناة الأنفية الحنكية.

تتطور معظم هذه الأكياس من منتصف مقدمة الفك العلوي بالقرب من الثقبة القاطعة؛ وعلى الرغم من أن معظم هذه الأكياس هي آفات داخل عظمية، فإن هناك نسبة قليلة تتطور في النهاية السفلية داخل القناة القاطعة خلال النسج الرخوة للحنك الأمامي ويصطلح عليها اسم أكي اس الحليمة القاطعة (Cysts of the incisive popilla)، (رسم توضيحي 11، صورة 9).

وفي حالات نادرة، فإن بقايا القناة الأنفية الحنكية تبقى واضحة وتوجد في مرحلة الشباب كفتحات أحادية الجانب أو ثنائية الجانب. وتكون المخاطية الحنكية مجاورة للحليمة القاطعة.

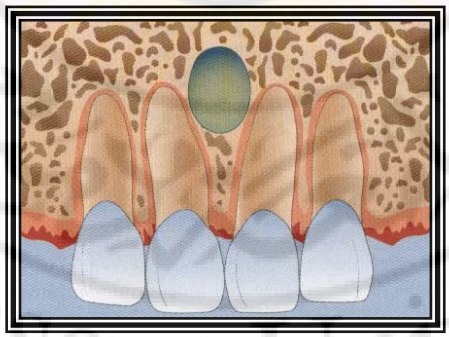

رسم توضيحي (11) : كيس القناة الأنفية الحنكية.

المظاهر الشعاعية :

تواجد أكياس القناة الأنفية الحنكية شفافية على شكل كرة واضحة الحدود أو تأخذ

شكل القلب تتوضع في منتصف مقدمة الفك العلوي بين جذور القواطع المركزية.
التشخيص في الفك العلوي الأدرد لن يكون واضحاً كما في المريض ذي الأسنان.
وعلى الرغم من أن هذه الأكياس تكون عديمة الأعراض وتكتشف خلال الفحص الشعاعي الروتيني، فمن الممكن أن تلتهب وتسبب الألم، الضغط، والانتباج.
أكياس الحليمة القاطعة التي تكون داخل النسج الرخوة الحنكية لا تكون واضحة شعاعياً.

صورة (9)

المعالجة :

تكون المعالجة بالاستئصال الجراحي مستخدمين مدخلاً حنكياً، ونكس هذه الأكياس نادر.

ب – الكيس الأنفي الشفوي Nasolabial Cyst :

يعرف أيضاً بالكيس الأنفي السنخي (nasoalveolar Cyst)، وهو حالة نادرة تحدث داخل النسج الرخوة لدهليز الفك العلوي الأمامي، تحت جناح الأنف وبداخل الطية الأنفية الشفوية.
الرأي الأكثر قبولاً لحدوث هذه الأكياس أنها تشتق من بقايا القسم السفلي والأمامي للقناة الأنفية الدمعية.

المظاهر السريرية:

هذه الأكياس هي انتفاخ نسج رخوة غير مؤلم في جانب واحد، ويمكن أن تحدث في جانبين، ويحدث كتسطح في الطية الأنفية الشفوية على الجلد تحت جناح الأنف (رسم توضيحي 12).

يمكن أن تشاهد هذه الأكياس داخل الفم إذا تراجعت الشفة العلوية بشكل مناسب كانتفاخ يتوضع بعمق الدهليز العلوي.

تحدث معظم هذه الأكياس في العقد (4-5) من الحياة ، وتصيب الإناث أكثر من الذكور بنسبة 1/3.

بما أن الأكياس تتوضع داخل نسج رخوة، فإنها لا تظهر بشكل واضح على الأشعة. ما لم يحقن وسط إلى داخل اللمعة ليسهل الرؤية. وقد يحدث امتصاص عظمي واضح في مقدمة الفك العلوي ويلاحظ على الأشعة وأكثر ما يشاهد عند المريض الأدرد.

رسم توضيحي (12)

المعالجة :

يعالج الكيس بالاستئصال الجراحي والنكس نادر الحدوث في هذه الحالة.

ثانياً -الأكياس الظهارية اللمفية Lymphoepithlial Cysts :

تعدُّ الأكياس اللمفية الظهارية آفات غير شائعة تقريباً تحدث في مناطق متعددة من الرأس والعنق وأكثر شيوعاً في قاع الفم والقسم الجانبي من العنق.

تلك التي تحدث في الفم يطلق عليها اسم الأكياس الفموية اللمفية الظهارية (Oral Lymphoepithlial Cysts) وتلك التي تحدث في العنق يطلق عليها اسم الأكياس الظهارية اللمفية العنقية (cervicallymph oepithelial Cysts).

أ – الكيس اللمفي الظهاري الفموي (Oral Lymphoepithlial Cyst) :

يصطلح أيضاً على الكيس اللمفي الظهاري الفموي اسم (الكيس اللمفي الظهاري السليم) (binign lymphoepithelial Cysts).

- فهو يتطور حيث يوجد نسيج لمفي خارج اللوزة. والأماكن الأكثر شيوعاً لوجوده في القاع الأمامي للفم والحافة الخلفية للسان.
- يتطور هذا الكيس من انغماد الظهارة التي انفصلت من المخاطية السطحية خلال النسيج اللمفاوي .
- أشارت النظريات الحديثة إلى أن ظهارة هذه الأكياس يمكن أن تشتق من القنوات اللعابية الصغيرة والتي تجتاز النسيج اللمفاوي.

المظاهر السريرية:

يمكن أن توجد الأكياس اللمفية الظهارية بشكل عام في مقدمة قاع الفم والحافة الخلفية من اللسان، ويمكن أن تحدث على الوجه الباطن من اللسان، الحنك الرخو، قاعدة اللوزتين والحنجرة.

يظهر بشكل كتلة تحت مخاطية، سطحية، لا عرضية، صفراء، أو بلون أسمر مصفر، قطرها أقل من 1 سم (صورة 10).

المعالجة : المعالجة بالاستئصال الجراحي ، والنكس قليل الحدوث.

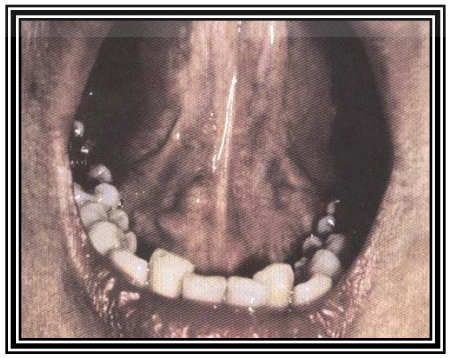

صورة (10) : المظهر السريري للكيس اللمفي الظهاري الفموي.

ب – الكيس اللمفي الظهاري العنقي (cervical lympheoepithelial Cyst)

يطلق عليه اسم كيس الشق الخيشومي (branchial Cleft Cyst) أو العقدة اللمفية الكيسية الحميدة (benign cystic lymph node) وتحدث في القسم الجانبي من العنق غالباً في مقدمة (العضلة القصية الترقوية الخشائية).

يظن أنها تشتق من الظهارة التي تتغمد في النسيج اللمفاوي للعنق خلال التطور الجنيني للتجويف العنقي .

النظريات الحديثة تقترح أن ظهارة الكيس ربما تشتق من ظهارة القناة اللعابية التي اندمجت مع العقد اللمفية الرقبية خلال التكوين الجنيني.

المظاهر السريرية :

تبدو الأكياس عند الأطفال أو اليافعين كورم غير مؤلم في القسم الجانبي من العنق أمام العضلة القصية الترقوية الخشائية (صورة 11).

المعالجة :

المعالجة بالاستئصال الجراحي والنكس نادر الحدوث.

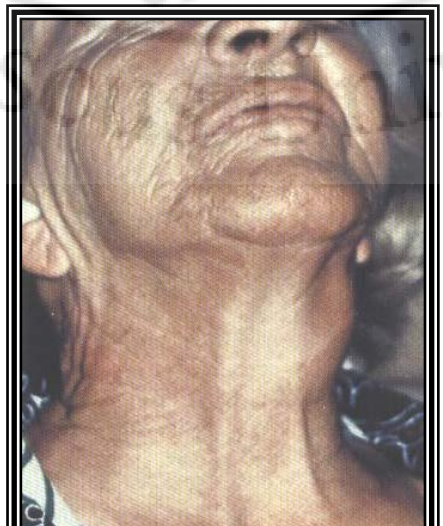

صورة (11) : المظهر السريري للكيس اللمفي الظهاري العنقي.

ثالثاً – الأكياس من القناة المتبقية :

1 – كيس القناة الدرقية اللسانية Thyroglossal tract cyst :

كيس القناة الدرقية اللسانية من الآفات غير الشائعة يشتق من بقايا جنينية من القناة الدرقية اللسانية، وتمتد هذه القناة من الثقبة العوراء في منتصف اللسان إلى الغدة الدرقية.

على الرغم من أن هذه الأكياس يمكن أن تتطور في أي مكان على طول هذه القناة فإن 70 –80 % تحت العظم اللامي؛ إذ تتفرع القناة إلى طريقين إلى أصلها في الغدة الدرقية.

المظاهر السريرية Clinical Features :

تحدث هذه الأكياس عند الأطفال واليافعين وتتواجد كانتفاخ لا عرضي، بطيء التضخم، متحرك في منتصف لمقدمة العنق فوق الغدة الدرقية، نسبة قليلة من هذه الأكياس تحدث خلال اللسان ؛ إذ يمكن أن تسبب عسر بلع إذا أصاب الكيس إنتان أو التهاب فإن ناسور مصرف سوف يوصل بين الكيس وسطح الجلد المغطى سوف يتطور (صورة 12).

المعالجة :

معالجة الكيس الدرقي اللساني يتطلب عمل جراحي كامل لأن احتمالية النكس

واردة.

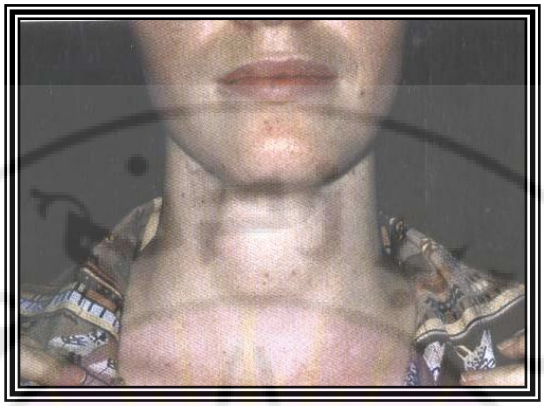

صورة (12) : كيس القناة الدرقية اللسانية.

رابعاً: أكياس الجلد الجنيني: Cysts of Embryonic Skin

1- الكيس الجلداني (نظير الجلدي) Dermoid cyst :

يوجد الكيس الجلداني كشكل بسيط من ورم مسخي يشتق ظهارة جرثومية شارك خلال التطور الجيني.

تحدث معظم هذه الأكياس في المنطقة العنقية والرأسية بشكل أولي على الجلد حول العيون ومقدمة أعلى العنق ممتدة إلى قاع الفم.

المظاهر السريرية :

يحدث الكيس الجلداني عند البالغين الفتيان (20 سنة).

توجد الأكياس في مقدمة أعلى العنق وقاع اللسان كانتفاخ غير مؤلم.

الأكياس التي تتطور فوق عضلات العظم اللامي تتواجد كانتفاخ متوسط في المنطقة تحت اللسانية إذ تسبب الأكياس في هذا الوضع ارتفاع اللسان وتتدخل في الطعام والكلام.

الأكياس التي تتطور تحت عضلات العظم اللامي تظهر كانتفاخ في المنطقة تحت الفكية وتحت الذقنية

وحجم هذه الأكياس متغير وغالباً تكون بقطر 2 سم أو أقل (صورة 13).

المعالجة :

تعالج هذه الأكياس بالاستئصال الجراحي، النكس غير شائع.

صورة (13) : المظهر السريري للكيس الجلداني نظير الجلدي.

2- الكيس البشرواني Epidermoid cyst :

تحدث الأكياس البشروانية بشكل مبدئي على الجلد، وأحياناً تبدي أكياس الحفرة

الفموية صفات نسيجية مثل الكيس البشرواني.

الكيس البشرواني يشبه كثيراً الكيس الجلداني باستثناء أن الأول لا يظهر زوائد جلدية (آدمية). وكلاهما محاط بظهارة شائكة الخلايا ومتقرنة وتبدي لمعة مملوءة عادة بـ كيراتين متوسف. جدار الكيس يتألف من منطقة ضيقة من نسيج ضام ليفي كثيف غالباً وخالية من الالتهاب.

يعالج هذا الكيس بالاستئصال الجراحي، النكس غير شائع.

خامساً – الأكياس من الظهارة المخاطية Cysts of Mucosal epithelium

1- الكيس الجراحي المهدب للفك العلوي Suygical Ciliated Cyst of Maxilla :

الكيس الجراحي المهدب للفك العلوي هو كيس علاجي المنشأ يتطور نتيجة جراحة

شملت الجيب الفك، عادة (كالدويل – لوك).

تتطور الأكياس من بطانة الجيب الفكي وهي التي غرست في عظم الفك العلوي في مكان المدخل الجراحي إلى الجيب.

على الرغم من أن هذه الأكياس نادرة المشاهدة في الولايات المتحدة وأوروبا. فإنها غير شائعة في اليابان لأن حدوثها مرتبط بمعالجة التهابات الجيب الفكي النادرة الحدوث في تلك البلاد.

المظاهر السريرية:

تحدث الأكياس في منتصف العمر أو عند البالغين الكبار وتكتشف خلال التقصي الشعاعي لألم أو حساسية ألمية في الفك العلوي.

تتضمن القصة المرضية غالباً جراحة سابقة للفك العلوي في موقع الكيس.

المظاهر الشعاعية :

توجد الآفة كشفافية شعاعية واضحة الحدود مفصولة عن الجيب الفكي.

المعالجة:

تكون المعالجة بالاستئصال الجراحي ، ولا يوجد نكس.

2– الكيس المعدي المعوي الفموي Heterotopic Oral Gastrointestinal Cyst :

الكيس المعدي المعوي نادر وهو تطور غير طبيعي، أكثر ما يشاهد في اللسان أو قاع الفم عند الرضع أو اليافعين.

الآفات البيضاء والآفات الحمراء

الآفات البيضاء: WHITE LESIONS

يحدث في الجلد أن لون الغشاء المخاطي الفموي يعتمد على قرب التروية الدموية من السطح وكمية التقرن المتوضع عليه. وبالإضافة إلى ذلك، إذا كانت البشرة مغطاة بخشكريشة، قرحة، فإن طبقات السطح ستبدو بيضاء. وقد افترض باين أنه ليس من الضروري أن تزداد سماكة سطح البشرة لتبدو بلون أبيض.

ووُجد أن السبب الرئيسي للآفات البيضاء هو قدرة البشرة غير الطبيعية على عكس طيف الضوء المرئي بالتساوي، وذلك بسبب الإماهة غير الطبيعية لطبقات الكيراتين في الآفات البيضاء، وهذا يفسر رؤية آفات معينة على قبة الحنك والتي

لا تحوي كيراتين أكثر من الطبيعي بلون أبيض، بينما قبة الحنك نفسها تظهر بلون زهري.

لا تتقشر الآفات البيضاء خلوياً بشكل ذاتي مع مرور الوقت بسبب احتواء البقعة على خلايا قرنية مهيمنة. ومن المهم أن يتم رؤية الخلايا في كل طبقات البشرة عندما يحدث تحول، ولذلك فإن الخزعة الجزئية (القاطعة) أو الاستئصالية هي الإجراء التشخيصي السريري المُختار للآفات البيضاء.

حبيبات فورادیس FORDYCE S LE LE

وهي عبارة عن غدد دهنية مُنتَبذة (صورة 1) ذات لون أبيض كريمي أو أصفر عادةً. بشكل إفرادي، كل غدة أو حبيبة قطرها 1. 2 مم فقط، يمكن ان تحدث على شكل بقع يصل قطرها إلى عدة سنتيمترات. ويمكن للمريض الإحساس بهذه البقع كشعور بالتحبب على اللسان. تُرى غالباً على المخاطية الدهليزية والشفوية وهي لا تملك دلالة سريرية. ويمكن تشخيص حبيبات فورادیس عن طريق ظهورها سريرياً وهي لا تتطلب خزعة.

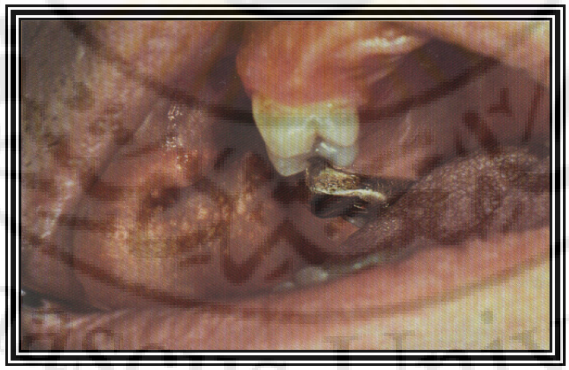

صورة (1) حبيبات فورادیس.

الوذمة البيضاء (Leukodema) :

تُرى هذه الحالة غالباً عند ذوي البشرة السوداء ولكن يمكن أن تُرى عند الأشخاص

البيض بدرجة جيدة. توجد عادة بشكل ثنائي الجانب على مخاطبة الدهليز وربما تتوضع أيضاً على المخاطية الشفوية والحنك الرخو. وتلاحظ الآفة عادة كابيضاض مُتلألئ قد يحوي خطوطاً بيضاء رفيعة تسير داخله (صورة 2)

صورة (2) الوذمة البيضاء.

قد تأخذ النسج عند بعض الأشخاص مظهراً مائلاً للرمادي ويمكن أن توجد طيات بسيطة في المنطقة المصابة. ولا تملك هذه الحالة دلائل معينة إنما قد يعود السبب إلى التدخين، بما يمكن تشخيصها بشد المخاطية المصابة مسببة زوال الابيضاض الغشائي. وبعدها تظهر المخاطية المشدودة طبيعية اللون ومنسُوجة (شبكية).

<u>الوحمة الإسفنجية البيضاء</u> <u>WHITE SPONGE NEVUS :</u>

وهي حالة تنتقل وراثياً بصبغيات جسدية غالباً وذات تنوع ونفوذية عالية وهي غالباً ما تشاهد لأول مرة عند الولادة وتستمر خلال الحياة.

توجد هذه الآفة على المخاطية الدهليزية بشكل ثنائي الجانب (صورة 3)، ولكنها يمكن أن تصيب المخاطية الشفوية والحنك الرخو، اللثة، ومناطق أخرى تتضمن مناطق الحنجرة العميقة والمخاطية المهبلية (صورة 4).

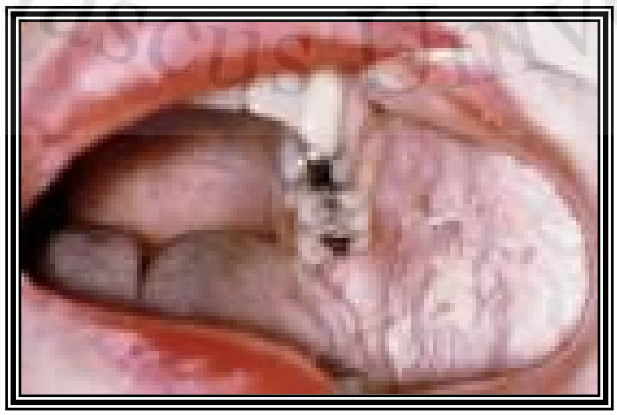

صورة (4)

لا يصاب الجلد. وتبدو كتمسُّك، مناطق طيات، ولا تملك دلالة سريرية. تُميز عادة سريرياً من باقي الحالات المشابهة لها. وبعضها يتضمن ثخن الأظافر الولادي، داء خلل التقرن داخل البشروي السليم الوراثي، وداء داريير، وداء خلل التقرن الولادي، والحزاز المنبسط، إن الخزعة تشخيص، وسؤال أعضاء الأسرة عن سبب وجودها هو أمر مساعد، والوحمة الإسفنجية البيضاء يمكن أن تخضع لفترات تراجع أو تفاقم.

صورة (5) وحمة إسفنجية بيضاء.

الندبة المحيطية PERIPHERAL SCAR :

لا تُرى الندبات المحيطية داخل الفموية غالباً، لأن المخاطية الفموية تملك ميلاً قليلاً للتندب، وإن بشرة الندبة ذات سماكة طبيعية أو أرق قليلاً من الطبيعي، ويحدث زيادة في النسيج البطاني الضام، ولذلك تبدو الندبات ذات لون زهري باهت أو أبيض أو ربما أصفر قليلاً. ويعود ذلك لوجود نسج دهنية.

إن الندبات اللثوية المرافقة للنموذج المبطّن غالباً تمثل مناطق جراحة سابقة مثل استئصال اللوزة. وإن الندبات في الخط المتوسط للحنك الرخو تكون غالباً نتيجة حوادث السقوط في عمر الطفولة حيث كان المريض يضع جسماً ثاقباً في فمه.

والندبات المتعددة وخصوصاً في الشفة السفلية ربما تكون مميّزة لالتهاب حول الغدد المخاطية التنخري الناكس والشكل الحاد من القرحات القلاعية الناكسة.

بالإضافة لذلك، قد تعني الندبات المتعددة على الشفة السفلية وجود نوبات اضطراب مرضية أو سلوك تشويه ذاتي، إن الندبات فرط التصنعية داخل الفموية أو الجُدرية تكون نادرة، إن الأمر الأكثر أهمية في التعرف إلى الندبات هو تعلم أسباب حدوثها.

الطلاوة LEUKOPLAKIA :

إن الطلاوة عبارة عن مصطلح سريري، وهي تُميز كبقعة بيضاء لا يمكن سلخها والتعرف إليها مثل بعض الموجودات الأخرى.

وبمعنى آخر، إذا كان هناك آفة بيضاء لا يمكن تسليخها أو تمييزها فإنها تدعى الطلاوة. إذ تم فيما بعد تمييزها فإنه لا يشار إليها طويلاً كطلاوة وإنما تدعى باسمها السريري.

إن الأشكال النسيجية التي تظهر بداية كطلاوة تتضمن فرط التقرن السوي hyperothokeratosis وداء فرط نظير التقرن hyperprakerakosis

والشُواك acantosis، وخلل تصنع البشرة epithela dysplasia، وكارسينوما موضعة carcinoma in situ، وكارسينوما بشروية epidermoid carcinoma (صورة 5).

صورة (5) طلاوة العلاقة النسيجية السريرية المتبادلة – التشخيص النسيجي.

الاستخدام المفرط للكحول متضمناً الغسولات ونقص الصحة الفموية ربما يُنتج الطلاوة. وقد تورطت جميعها بدرجات مختلفة في العوامل المسببة للكارسينوما الفموية.

إن بعض أشكال الطلاوة حدثت بسبب الرض المزمن مثل عض الشفة والخدر وأخرى تضمنت مناطق قاسية من الطلاوة على قمة الحواف الدرداء غير المعوضة، أو طلاوة في مواقع الرض من التعويضات أو الأسنان المقابلة المخرشة للنسج الرخوة.

إن إزالة السبب الرضي في الطلاوة الرضية المزمنة غالباً ينتج عنه انحلال الآفة في غضون 10 أيام، وإن الخزعة تكون مستطبة في حال استمرت الطلاوة. وكذلك فإن علم الخلايا ليس بالتقنية المناسبة لتقييم الطلاوة.

إن أشكالاً أخرى من الطلاوة تنتج عن استعمال التبغ (tobacco) وتتضمن تقرن الشفاه الناتج عن السجائر cigarette keratosis (صورة 6)، إذ يمكن مشاهدة آفة بيضاء صغيرة في الموقع نفسه على الشفتين بسبب تدخين السجائر القصيرة

قبة حنك مدخنين الغليون palate Pipe smoker’s (صورة 7، 8)، إذ تصبح كامل قبة الحنك بيضاء مترافقة بفوهات ملتهبة للأقنية الملحقة بالغدد اللعابية، ولسان مدخنين الغليون Pipe smoker’s tongue ، الذي يحدث بسبب تدخين الغليون من دون فلتر، (يُعرف أيضاً بداء الطلاوة اللسانية النيكوتين: Leukokeratosis nicotina glassi)، (صورة 9).

صورة (6)

صورة (7) تقرن بسبب التدخين.

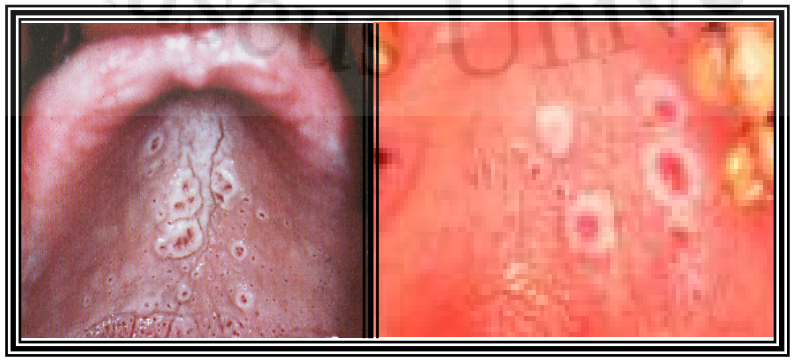

صورة (8) قبة حنك مدخن الغليون.

صورة (9)

إن أشكال الطلاوة المشتقة من التبغ تتضمن أيضاً، التهاب فم نيكوتيني nicotine stomatitis، وتنوع لقبة حنك مدخنين الغليون، حيث تضم الطلاوة الحنك الصلب، والحنك الرخو، والمخاطية الدهليزية، وأحياناً اللسان. بقع snuff . dipper's (صورة 10)، وهي عبارة عن مناطق طلاوة تُرى عادة على الالتواء المخاطي اللثوي والمخاطية الدهليزية، والشفوية في الموقع الذي توجد فيه بقع snuff. الكارسينوما الثؤلولية verrucous carcinoma تُرى بشكل متكرر عند ما ضغي التبغ . والتي تغزو عادة أسفل الغشاء القاعدي للبشرة ولا تميل إلى الانتشار والكارسينوما البشروية carcinoma epidermiod.

- أ - -ب-

صورة (10) بقع snuff . dipper أ. أسفل اللسان. ب . على مخاطية الشفة.

الرض الحاد والحروق الكيميائية:

ACUTE TRAUMA AND CHEMICAL BURNS:

تَظهر الآفات البيضاء الناتجة عن الرض الحاد مثل: الآفة المفردة الناتجة عن عض اللسان أو عض الخد على شكل بقعة بيضاء يمكن أن تُسمح بعد اليوم الثالث أو الرابع. ويمكن أن يحدث الشكل غير الاعتيادي على اللجام اللساني من الرض الناتج عن الأسنان الأمامية السفلية خلال الفعّالية الجنسية الفموية اللسانية، ويمكن أن تحدث الحروق الكيميائية بوضع الأسبرين على الغشاء المخاطي في حالات آلام الأسنان (صورة 11) ويمكن أن تحدث عن طريق الاستخدام المفرط غير المألوف لمعجون الأسنان أو الغسول الفموي قبل زيارة طبيب الأسنان.

يمكن لهذه العوامل أن تُحدث طبقات بشروية سطحية على قاعدة تنخرية

متخثرة، معطية بذلك قرحة بيضاء أو خشكريشة، ويمكن تسليخها. وأكثر المناطق إصابة هي المخاطية الدهليزية واللثة. ويتم الشفاء في أغلب الحالات في غضون 14 يوم وذلك بإزالة العامل المسبب.

صورة (11) حرق الاسبرين لدى المريض.

الحزاز المنبسط LICHEN PLANUS :

يعد الحزاز المنبسط من الأمراض الجلدية الشائعة والتي تترافق غالباً بإصابة فموية، وأما الآفة الجلدية فهي تتألف من حطاطات حمراء قد تحوي (تقعرات . ركودات) مركزية، وقد يزداد حجم هذه الآفات وتصبح داكنة أكثر لتصبح ذات لون بنفسجي نموذجي، أو تبدي تحززاً يصبح فيه السطح مكوناً من خيوط مائلة للابيضاض ذات ثخانة رقيقة، شريطية، شبكية والتي تدعى خطوط ويكهام. وقد يستمر تغير لون الآفات الجلدية فتتبدل إلى الأصفر أو البني وذلك قبل انحلالها. ويدل هذا المرض على ظاهرة كوبر الإيجابية إذ تظهر فيها الآفات في مواقع الرض: غالباً ما تكون الآفات الجلدية حاكة. تترافق الحالة الجلدية مع مظاهر فموية مماثلة (صورة 12).

يمكن أن تأخذ الآفات الفموية أحد المظاهر الثلاثة التالية: أكّالة، محززة، شبيهة باللويحة (صورة 13) ويمكن أن تشاهد الأشكال الثلاثة عند مريض واحد، أو يمكن لشكل واحد أن يتطور من خلال أشكال عديدة ومختلفة في مريض آخر.

- أ -

-ب-

شكل (12) عند مريض يعاني من : آفة حزاز لإحاطي يظهر كسفيري بنفسجي بغشاء مخاطي احيل الخلايا اغ ظ لمزمن بالتخنث مع نص طة ذات قدامذ.

- أ -

-ب-

صورة (13) الاشكال الرئيسة للحزاز المنبسط داخل الفموي : أ – النمط الأضموري أو التآكلي: لاحظ المناطق الثلاثة في هذه الآفة: المنطقة البيضاء المركزية التي تظهر فقاعة ضامرة منخمصة، منطقة حمراء عبارة عن مخاطية ملتهبة ضامرة، خطوط ويكهام المتعددة. ب – النمط المحزز النموذجي: لاحظ خطوط ويكهام البارزة . ج – النمط اللويحي. لاحظ ملامح الشكل النموذجي المحزز ضمن المنطقة اللويحية الكبيرة.

إن الشكل الأكثر شيوعاً هو الشكل الأكّال والذي يظهر بداية كآفة ثانوية ناتجة عن فقاعة. ويكون هذا الشكل مؤلماً وذا لون أحمر ويتم مناقشته بشكل أوسع في قسم الآفات الحمراء من هذا الفصل.

أما النموذج الثاني والذي يكون أقل شيوعاً فهو الشكل المحزز التقليدي؛ إذ يمكن أن نرى فيه نموذج خطوط ويكهام المتداخلة. ويمكن أن تتضمن هذه الخطوط مناطق واسعة. أما الشكل الأكثر ندرة فهو الشكل اللويحي؛ إذ يشاهد فيه بقعة بيضاء (صلبة . كثيفة) صامتة. ويمكن أن يوجد الحزاز المنبسط في أي مكان من الحفرة الفموية ولكن غالباً ما يشاهد بشكل ثنائي الجانب على المخاطية الدهليزية. كما يمكن مشاهدته على الشفاه، اللثة، اللسان وأرض الفم.

يمكن أن يتم التشخيص سريرياً في معظم الحالات إذا كان من الواجب إجراء خزعة، فيجب إجراء الخزعة في الشكل الأكال على حواف المنطقة المتآكلة، أو في حال وجود الأشكال المحززة وشبه اللويحية في منطقة مجاورة لا يُشخص المركز المتآكل نسيجياً. ويمكن معالجة الشكل الأكال في بعض الحالات بالكورتيكوستيروئيدات الموضعية.

. وفي بعض الحالات فإن الآفات المشابهة سريرياً ونسيجياً للحزاز المنبسط وكذلك الطلاوة في حالات أخرى كانت قد سجلت كتطور أو نتيجة التيارات الكهربائية الصغيرة المتولدة عند الترميميات.

وقد اصطلح على تسميتها بالآفات البيضاء الناجمة عن التيارات الغلفانية؛ وقد وجد أنه في سلسلة مكونة من 36 آفة فإنه 31 آفة قد اختفت عند تبديل الترميمات (صورة 14).

صورة (14)

<u>داء المبيضات البيض الغشائي الكاذب الحاد:</u>

<u>Acute pseudomembranous Cadidasis:</u>

إن داء المبيضات البيض أو ما يسمى السلاق ينتج عن نمو زائد لفطور المبيضات البيض وهو يتميز بتشكل مناطق بيضاء بشكل خثارة الحليب على المخاطية الفموية والتي يمكن أن تزال تاركة مكانها سطحاً أحمر نازفاً (صورة 15). إن الكائنات الحية الدقيقة المسببة تكون مغمورة ضمن الطبقات السطحية البشروية لذلك تكون المعالجة بتطبيق المركبات المضادة للفطور بتماس مع المناطق المصابة.

. تشخيص داء المبيضات البيض يكون من خلال الموجودات السريرية أو من خلال اللطاخة أو الخزعة أو باللجوء إلى الزرع /استنبات العضويات الحية المسببة/.

. في الحالات المستعصية أو الناكسة فإن الأمراض الجهازية مثل الداء

السكري والاعتلالات الصماوية والاضطرابات المناعية الذاتية واستخدام العقاقير السامة للخلايا يجب أن يشك فيها كمسبب بشكل أساسي. وإن أفضل ما يمكن أن يستخدم لتدبير داء المبيضات البيض هو إعطاء مضغوطات النستاتين كأقراص قابلة للمص.

وعندما يكون تعاون المريض ومطاوعته غير ممكنة فإننا نقوم بوصف مضادات فطرية أخرى تعطى جهازياً أو بالطريق العام /فموياً/ مثل إعطاء الكيتو كونازول مرة باليوم لمدة أسبوعين على الأقل.

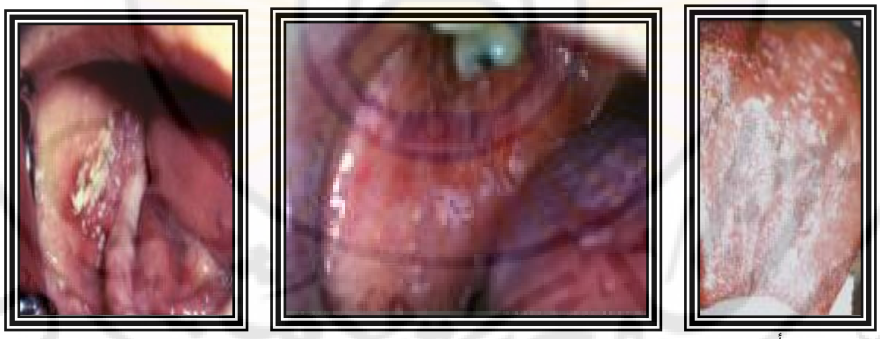

- أ - - ب - - ج -

صورة (15) داء المبيضات البيض الغشائي الكاذب الحاد : أ – آفات بيضاء نموذجية بشكل خثارة الحليب ونزعها يترك سطحاً أحمر نازفاً. ب – إذا تم أخذ لطاخة من هذه المادة وعولجت بكاشف شيف الدوري فسنشاهد مادة إيجابية لكاشف شيف الدوري على شكل خيوط فطرية طويلة، هذه الخيوط الفطرية تمثل الشكل المرضي للمبيضات البيض وتكون غائبة في اللطاخات المأخوذة للفلورا الفموية الطبيعية.

داء المبيضات البيض التقرني أو فرط التنسجي المزمن:

Chronic keratotic (Hyper plastic) Candidasis:

هذا الشكل من داء المبيضات البيض يمكن أن يظهر بداية على شكل الطلاوة (صورة 16).

. الكائنات الحية ضمن الطبقات السطحية من البشرة تثير رد الفعل التنسجي منتجة التقرن الزائد. وفي هذا الشكل المزمن من الاضطراب فإن البقع البيضاء لا يمكن إزالتها. والتشخيص يتم بأخذ الخزعة. والكائنات الحية المسببة يمكن أن تحدد بالتلوين بالطرق العادية بالهيماتو كسلين أيوزين وأحياناً يتم الاستعانة بالتلوين بطريقة كاشف ستيف الدوري.

. إن هذه البقع البيضاء يمكن أن تنحل عادة بالتطبيق الموضعي الكافي لاقراص النيستائين وذلك بتطبيقها ست مرات يومياً لمدة 14 يوم على الأقل. وإن بعض الحالات تتطلب الاستئصال الجراحي ويمكن أن تنكس الحالة. وهؤلاء المرضى يجب أن يتابعوا بدقة بسبب أن هذا الشكل من الإصابة قد يكون على علاقة مع الطلاوة الحمراء المبقعة؛ إذ إن معظم هذه الآفات تكون آفات قبيل سرطانية أو حتى أسوأ من ذلك.

صورة (16) المبيضات البيض المزمن التقربي : لاحظ الآفات على زوايا الفم وهو موقع شائع يشاهد في الأشكال الأخرى لداء المبيضات البيض. مناطق حمراء صغيرة متناثرة بين المناطق البيضاء التقرنية مشابهة بذلك للطلاوة الحمراء المبقعة.

الآفات الحمراء Red lesions

هناك مقولة عامة بأن الأفات الحمراء تظهر بهذا اللون الأحمر بسبب قرب الجملة الوعائية من السطح.

أو بسبب التوعية الزائدة لهذه المنطقة أو كلا السببين. عندما يحدث ترقق في النسيج الظهاري فإن طبقات الخلايا السفلية غير التقرنية الأقل نضجاً تصبح أقرب للسطح. وهذا ما يسمح بأخذ اللطاخات الخلوية للنسيج.

الأحمرار الرضي Traumatic thosis :

إن ما يسمى الحمامى الرضية Traumatic Erythema فقد سجل حدوث مثل هذه الأشكال تحت الوصلات الرئيسية للأجهزة السنية الجزئية وذلك بشكل تالٍ لفقد الدعم العظمي بجانب الأسنان واصطدام الجهاز بالمخاطية تحته. وحقيقة هذا الوضع يدل على داء المبيضات الضموري المزمن.

والمعالجة يجب أن تهدف للتخلص من العضويات الدقيقة وتصحيح التكييف غير الملائم للأجهزة السنية الجزئية.

حمامى الحرق Burn Erythema:

تحدث نتيجة الطعام زائد السخونة خاصة جبنة البيتزا الذائبة وغالباً ما يصاب بالحروق قبة الحنك؛ فقد يحدث لويحة أو عدة لويحات أو يشمل الحرق كامل قبة الحنك، وإن ما يدعو للاستغراب هو عدم تذكر المريض للحدث في العديد من الحالات؛ فهو فقط يشعر بالألم بعد عدة ساعات من الحرق أو في اليوم التالي (صورة 17).

صورة (17) حمامى الحرق: هذا الحرق يشفى خلال 10 أيام.

الكدمات Eeehynoses **أو الأورام الدموية** Hematomas :

الكدمات تدل على حدوث سيلان دموي / نزف/؛ وقد ينتج عن سبب علاجي المنشأ أو صنعي أو حادث رضي للنسج الرخوة. وبعض الكدمات تكون حمراء لماعة بينما هناك كدمات تكون كبيرة أرجوانية مزرقة (صورة 18).

- إن ما يسمى **النمشات المرتشفة Suction petechiae** قد سجل ظهورها كبقع حمراء محددة تحت الأجهزة السنية في الفك العلوي؛ واقترح سبب ظهورها بأنه نتيجة للضغط السلبي المطبق.

وحقيقة هذه المناطق الحمراء الصغيرة تمثل فوهات الغدد اللعابية الإضافية الملتهبة؛ وهي التي تبدو باهتة عند فحص الشفوفية والتي تشاهد في التهابات الفم التالية لاستعمال الأجهزة السنية.

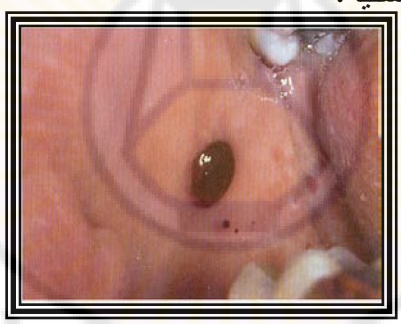

صورة (18) ورم دموي: ورم دموي عند مريضة أنثى نتج عن سقوطها وتلقيها رض مباشر على الجزء الأمامي من الجهاز السني المتحرك العلوي، مظهر الجلد كان أرجوانياً، الجزء الفموي كان أحمر لماع.

وإذا أخذنا بعين الاعتبار أن هذه البقع الحمراء تصيب قبة الحنك الصلبة فإنه يجب علينا أن نتذكر قبة حنك مدخني الغليون؛ لأن هذه البقع لا تحدث تحت الأجهزة السنية؛ كما أن هذه النمشات الحقيقية لايتغير لونها بالفحص بالشفوفية (صورة 19).

صورة (19) نمشات مرتشفة.

كما أنه تحدث النمشات المرتشفة في قبة الحنك الرخوة نتيجة الممارسات الجنسية الفموية.

ويمكن أن تتحد العديد من النمشات الصغيرة بعضها مع بعض لتشكل بقعة حمراء واحدة.

هذه التغيرات تكون مشابهة لتلك النمشات الحنكية التي تشاهد كعلامة مبكرة لداء وحيدات النوى الحمجي. بالإضافة لتلك النمشات الناتجة عن العطاس والسعال والحمى القرمزية وابيضاض الدم والتأهب للنزف؛ متضمنة قلة الصفيحات الدموية واعتلال الصفيحات وفرط كريات الدم الحمراء وفقر الدم اللاتنسجي.

تبقع الشعريات النزفي الوراثي – داء ريندرت أوسلر . ويبر :

Hereditary- Hemorrhagic Telangiectasia:

هذه الحالة هي حالة وراثية تنتقل كصفة جسمية قاهرة، والآفات الجلدية تتألف من بقع حمراء أرجوانية أو حطاطة Papules حمراء قليلاً وهذه الآفات تشبه التبقع الشعري المتوسف والعنكبوتي spider belongiecdasia ولكن ليس لديه نبضان pulsation مركزي في مقياس الشفوفية diascopy. ويمكن أن تتقرح الآفات الجلدية وتشاهد بشكل رئيسي على الراحتين والأصابع وسرير الظفر والوجه والآفات المخاطية؛ ويمكن أن نرى على الشفاه واللسان، الحاجز الأنفي، الملتحمة conjunctive. وتحدث الآفات عند البلوغ وتزداد مع تقدم العمر، ويمكن أن يشاهد الرعاف، والتغوط الأسود والبيلة الدموية (صورة 20).

الاختلاطات الجهازية تشمل تشمُّع الكبد والناسور الشرياني والوريدي الرئوي.

ويمكن أن يسبب زلة dyspnee، والجراحة في المناطق المصابة يمكن أن يرافقها صعوبات إضافية في الحصول على الأرقاء، وفي المرضى المصابين بهذا

المرض يجب استبعاد كل من التخدير الاستنشاقي، والتخدير العام، وبعض الإجراءات الجراحية الفموية من خطة المعالجة.

ويجب عدم وصف الأدوية السامة للكبد من دون وجود حالة اضطرارية وكذلك يجب أخذ الاستشارة.

- أ -

-ب -

صورة (20)

<u>الورم العرقي الدموي</u> <u>Hemangiona</u>

يمكن أن يُرى الورم العرقي الدموي داخل الفم في أي موضع من الحفرة الفموية وبشكل خاص في اللسان واللثة، والمخاطية الدهليزية يمكن أن تظهر بداية كورم متضخم وهي عادة ذات لون أحمر أرجواني غامق ويمكن أن تكون وحيدة أو متعددة.

الأورام العرقية الدموية تظهر كبقع وفيها منطقة تبدو مصطبغة باللون الأحمر اللامع وهذا اللون يدعى صبغة خمرة البورت Port- wine (صورة 21).

- أ -

-ب -

صورة (21) ورم عرقي دموي : أ . موجودات بقعية مسطحة تشبه كثيراً صبغة خمرة البورت على الجلد. ب . ورم وعائي كبير على اللسان.

ويمكن أن يظهر في اللثة كعلامة وحيدة أو أحد مظاهر متلازمة ستروجر . ويبر struger- weber وفي هذه المتلازمة فإن الأورام العرقية الدموية تتوزع على طول فروع العصب مثلث التوائم.

الآفات داخل القحفية : إعاقة عضلية، نوبات صوعية ويمكن أن تحدث هذه المتلازمة المعروفة بالورم العرقي الدماغي مثلث التوائم.

الطلاوة الحمراء Eryhroplakia :

الطلاوة الحمراء مصطلح سريري للبقع الحمراء التي لا يمكن أن تُحدَّد كحالة معينة، وأغلب حالات الطلاوة الحمراء تُشخّص نسيجياً كتعسر تصنُّع بشروي أوسوء تصنّع بشروي لذلك فإن الطلاوة الحمراء لديها ميل كبير لتصبح قبيل

سرطانية أو سرطاناً أكثر من الميل للتسرطن لدى الطلاوة البيضاء، والطلاوة الحمراء تترافق غالباً مع التدخين والكحولية المفرطة، والصحة الفموية السيئة.

تقسم الطلاوة الحمراء سريرياً إلى الشكل المتجانس والشكل المنقط والشكل الأخير هو عبارة عن مناطق بيضاء تنتشر داخل البقعة الحمراء والطلاوة تُصاب أحياناً بالإنتان الثانوي من قبل المبيضات البيض.

الشكل المتجانس منها ذو شكل وحيد أحمر ويمكن أن يظهر كبقعة حمراء غير مؤذية أو أنها يمكن أن تكون مرتفعة وذات تركيب مخملي (صورة 22). ويمكن أن تتوضع الطلاوة الحمراء في أي مكان من الجسم.

صورة (22)

والطلاوة الحمراء في جميع حالاتها السريرية، ذات علامات خطيرة وهذا يجعل أمر أخذ الخزعة أمراً إجبارياً بالإضافة إلى أنه في 10 – 22% من المرضى تظهر الطلاوة في أماكن متعددة مشتركة في الإصابة وفي الوقت نفسه تسمى هذه الظاهرة التسرطن، حقل التسرطن البشروي.

داء المبيضات الضموري الحاد Act Atrophic Diasis :

إن داء المبيضات الضموري الحاد يحدث نتيجة لعدم التوازن في الفلورة الفموية وذلك ينتج عن استخدام الصادات واسعة الطيف خصوصاً التتراسكلين وأقراص الصادات الفموية ويُشار إلى هذه الحالة بتقرح الفم الصادي.

وفي علم بيئة الفم ecology يبدو أنه يوجد علاقة بين العصيات اللبنية الموجودة طبيعياً وعضويات المبيضات.

العصيات اللبنية تتطلب بعض نواتج الاستقلاب التي تنتجها المبيضات من أجل نموها وتكاثرها.

يزداد عدد العصيات اللبنية بسبب تناقص في الـ PH والذي يقلل عدد المبيضات عندما تُدمّر العصيات اللبنية بسبب المعالجة بالصادات فإن عضويات المبيضات تتكاثر.

داء المبيضات الضموري الحاد يسبب ألماً حارقاً معمماً. وينتشر على النسج الفموية الحمراء والنسج حول الفموية، إن توزع الأحمر أحياناً يشير إلى السبب وعند استعمال أقراص الصادات فإنّ اللسان والحنك هما الأماكن الأكثر تأثّراً (صورة 23).

اللسان يكون أحمر وعديم الحليمات وبسبب وصف الصادات الجهازية فإن

الاختلاطات يمكن أن تتعمم وتشمل الشفاه والصوارين والنسج الفموية الأخرى.
أفضل إجراء لهذه الحالة هو استخدام معلّق النستاتين أو الحبابات التي تأخذ كأقراص فموية.

صورة (23) داء المبيضات البيض الضموري الحاد.

داء المبيضات المزمن (الضموري وفرط التنسُّجي) Chronc candidasis :

إن الشكل الضموري هو الأكثر شيوعاً في داء المبيضات المزمن وهو معروف بتقرُّح الفم الناجم عن الأجهزة السنية أو التهاب الفم الناجم عن الأجهزة السنية وأحياناً يختلط التشخيص مع التحسس للأجهزة السنية.

الشكل المفرط التنسّج من القرحات الفموية الناجمة عن الأجهزة السنية المعروف بفرط التصنع الحليمي الالتهابي أو الورم الحليمي المتوردّ.

تعرّف Renner ومساعدوه على المراحل الثلاث من تقرّح الفم الناجم عن الأجهزة السنية.

المرحلة 1: تتألف من منطقة كرأس الدبوس محددة لثقوب الغدد اللعابية الحنكية الثانوية.

المرحلة 2: تتألف من حمامى منتشرة مترافقة أحياناً مع توسُّف في كامل المنطقة الحاملة للجهاز السني.

المرحلة 3: تتألف من فرط تصنّع حليمي في الحنك والذي يكون معمماً أو متوضعاً في المنطقة الهادئة.

يمكن أن يُرى فرط التصنّع الحليمي في قمة الحافة الدرداء وفي سطحها الشفوي (صورة 24).

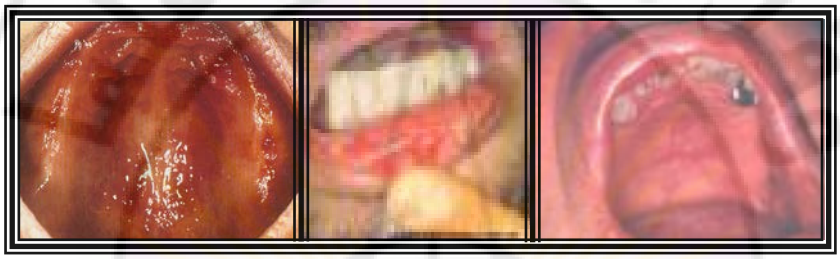

- أ - - ب - - ج -

صورة (24) مراحل التهاب الفم بسبب الأجهزة الصناعية: أ . مرحلة 1: تحدّد في فوهات الغدد اللعابية الثانوية. ب . مرحلة 2: انتشار الحمامى مع مناطق من التقشر. ج . مرحلة 3: فرط التصنع الحليمي ويكون محمراً بسبب الاختلاط الإنتاني. د . مرحلة 4: فرط التصنع الحليمي مع موجودات التهابية بالحدود الدنيا.

. التقرح الفموي الناجم عن الاجهزة السنية هو الإنتان نفسه الموجود في داء المبيضات ذي الغشاء الكاذب الحاد؛ ولكن وجود احتمالية الفعل الاحتكاكي للأجهزة السنية الكاملة أو الجزئية ضعيفة الجودة يجعل الحالة تأخذ صفة الإزمان.

التهاب الشفتين المونيليائي بسبب عادات لعق الشفاه :

الشفاه وأحياناً الجلد حول الشفوي يصبح أحمر ضامراً في المظهر ويمكن أن يُرى توسّف سطحي في الظهارة. شكوى حرقة أو شفاه حارقة يمكن أن يشكو منها عادة المريض (صورة 25).

صورة (25).

إنّ عادة لعق الشفاه يقود إلى ديمومة الحالة وعلى الرغم من أن مراهم النيستاتين مساعدة إلا أن القول الفصل يكون لإزالة هذه العادة.

وفي أي وقت يخفق المريض في الاستجابة لمعالجة التهاب الفم المونيليائي؛ ويجب أن نشك بوجود عضويات مقاومة للنستاتين بوجود اعتلال مرافق يجب أن يتم معالجته.

بعض هذه الاعتلالات الصماوية تشمل نقص نشاط الدرق hypothyroidism والداء الشعري diadetes mellitus، ونقص نشاط جارات الدرق hypoparathyroidism، وداء أديسون Addison’s disease.

في حال وجود داء مبيضات جلدي مخاطي مع فقر دم بنقص الحديد نتوقع

وبشكل خاص وجود اعتلال صماوي مرافق.

<u>الحزاز المسطح الأكّال</u> <u>Erosiuelichen planus :</u>

على الرغم من أن هذه الحالة وصفت مع الطلاوة البيضاء، فإن الشكل الأكال يظهر عادةً كآفة حمراء، يميل الحزاز المسطح الأكال لأن يحدث بشكل ثنائي الجانب على المخاطية الدهليزية ولكن يمكن أن يكون موجوداً في الحفرة الفموية.

توجد الآفات الجلدية عادة وتساعد في التأكيد من التشخيص السريري، المنطقة المركزية من الآفة الفموية تكون حمراء وتغطي بقايا الفقاعات المتفجرة.

يمكن أن نشاهد مناطق بيضاء وشريطية على حدود الآفة ويمكن أن نشاهد آفات بيضاء أخرى في أماكن أخرى (صورة 26).

يمكن أن تفيد الكورتيزونات الموضعية topical في فترات الأشتداد الحادة، ويمكن

أن تكون المضامض الفموية المخدرة كافية للتخفيف من الألم الأمر الذي يسمح للمريض بتناول الطعام.

المهدئات وتغيُّر المنظر يمكن أن يساعد، إن ارتداء التعويضات يمكن أن يكون مستحيلاً عند وجود هذه الحالة، ويصبح بعض المرضى واهنين ومكتئبين بشدة في هذا المرض.

-أ-

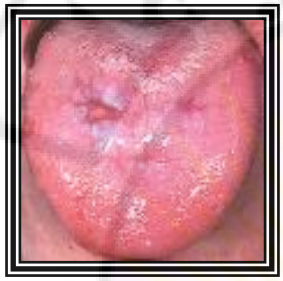

-ب-

صورة (26) الحزاز المنبسط الأكال : أ – المخاطية الدهليزية، ب . اللسان.

لاحظ أن الحزاز المنبسط الأكال يمكن أن يظهر بشكل سائد بصلي، والنموذج السائد محمرّ وضموري ولكن من دون انفصال سريري للنسيج أو نموذج يختلف من حالة إلى أخرى مثل الشكل اللويحي أو الشكل المخطط.

<u>الحمامى متعددة الأشكال</u> <u>Erythemer Multiforme :</u>

الحمامى متعددة الأشكال هي حالة محددة ذاتياً في الجلد والأغشية المخاطية وتميز بأن يترافق مع الحمى – دعث – في بعض الأعراض البنيوية وفي بعض الأحيان تتدهور الحالة بإنتان فيروسي مثل الحلأ البسيط. ومن العوامل المؤهبة الأدوية مثل التأثير الطويل للسلفوتاميدات والمركبات التي تحتوي السلفا وبعض خافضات السكر في 5% من الحالات والأمراض السكرية والمعالجة التفاعلية.

وتظهر على السطوح الواسعة، والركب، وراحة اليد، وتبدأ على شكل بقعة دائرية، حمراء. بالإضافة إلى لويحات شروية urti carial plaqu . وحوصيلات vesiculue ويمكن أن نجد فقاعات.

وداخل الفم مناطق حطاطية حمراء يمكن أن ترى في أي مكان وخصوصاً المخاطية الدهليزية وبشكل ملحوظ تصبح الشفاه مغطاة بوسوف نزفية سوداء مائلة إلى البني، وتدوم الآفات عادة 1– 2 أسبوع ونادراً ما تستمر أكثر من شهر (صورة 27).

صورة (27) حمامى متعددة الأشكال.

التلازم زقيي م جمزه م: الشكل الأكثر حدّة أو الشكل المتنوع الرئيسي من الحمامى متعددة الأشكال يمكن أن نلاحظ في هذه الحالة، الحمى، والدعث . السعال cough، ألماً صدرياً، وذرباً «إسهال» diarrhea وإقياء vomiting وألم مفاصل arthrulgia، واللقمة البصلية هي أكثر البنى إصابة والتي تصيبها الاختلاطات بشكل حاد، بالإضافة إلى الإصابة العينية (صورة 28).

- أ -

- ب -

صورة (28) متلازمة ستيفن جونسون، أ . إصابة الشفاه. ب . التهاب باطن الجفن. لاحظ الحافة النموذجية لباطن الجفن غير المتأثر حول الطرف الملون.

الذأب الحمامي Lupus Erythematosus:

يوجد الذأب الحمامي بشكلين الذأب الحمامي المتقرص المزمن CDLE وفيه يُصاب الجلد فقط والذأب الحمامي الجهازي SLE وفيه تصاب عدة أجهزة عضوية.

يوصف SLE بوساطة أجسام ضدية ذاتية تشترك في إصابة النسيج المتوسط المناعي الخلوي. سبب كلا CDLE وSLE غير معروف. CDLE يتميز بطفح جلدي أحمر له شكل الفراشة بمنطقة الجسر الأنفي والخدود؛ ويحتمل أن يتضمن الجبهة وفروة الرأس والأذن والمناطق الخدية (الوجنة). وتبدي الآفة الناضجة وجود حمامى عند المحيط وفرط تقرن في المنطقة الوسطى ومركزاً
مخسوفاً وضامراً. وتمتد الآفات عادةً إلى القسم العلوي من الجسم خاصة الرأس والعنق. ويحتمل أن ترى الآفات داخل الفموية في حوالي 50% من الحالات (صورة 29).

وتكون الآفات الفموية حمامية بشكل أساسي، ويحتمل أن ترتبط مناطق متقرحة ونازفة أو بيضاء مع المخاطيات الحمراء.

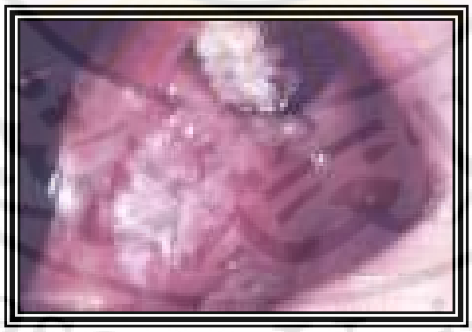

صورة (29)

وتتضمن معالجة CDLE اجتناب الضغوط العاطفية والبرد وأشعة الشمس.

وتتضمن الحقن داخل الآفات والتغطية بالكورتيكوستيروئيدات.

مظاهر SLE هي الآفات الجلدية والفموية لـ CDLE نفسها. إضافة

لذلك، فإنه في SLE من أغلب الشكاوى الموجهة والثابتة في الحالات غير الشخصية هي التعب. يحتمل أيضاً أن يرى الحمى والتهاب المفاصل (الرثية) أو ألم المفاصل والتهاب كلية ذأبي وانقطاع الحيض والتهاب التأمور وانصباب ذات الرئة وضخامة الكبد وضخامة الطحال واعتلال محيطي وشذوذات نزفية. وصب الغدد اللمفية هو غالباً موجود وغالباً معمم. الغدد لينية وتكبر باعتدال.

المعالجة تكون بوساطة الستيروئيدات الجهازية، وأكثر الاعتبارات قيمة وأهمية في هؤلاء المرضى يكمن في الجرعات العالية من الستيروئيدات الجهازية التي يحتمل أن تؤخذ، ويمكن أن يصاب بالإنتان من مرضى SLE حوالي 20%، والإنتان هو سبب الموت، إضافة إلى أن الإنتان غالباً لا يميز حتى تشريح الجثة بسبب التأثير الساتر للمعالجة بالستيروئيدات.

{ دليل المصطلحات العلمية}

-A-

– المبعد (6)	Abdocens
– مفاجىء	Abrupt
– الشواك	Acantosis
– اللاحق(11)	Accessory
– حموضة	Acidosis
– داء المبيضات الضموري الحاد	Act Atrophic Diasis
– التهاب البلعوم الحاد	Acute Pharyngitis
– التهاب اللوزتين الحاد	Acute Tonsililis

Addison's disease	– داء أديسون
Amelogenesis imperfecta	– تشكل الميناء المعيب
Aneurysm	– أم الدم
Angiocath	– قثطرة وعائية
Anodontia	– غياب الأسنان
Anosmia	– الخشم(فقدان حاسة الشم)
Antioxidonts	– مضادة للمؤكسدات
Antra operative	– سوائل الإرواء ضد الجراثيم
Approach	– مقاربة
Arthrulgia	– ألم المفاصل
Aryepiglottidean Fold	– الطية الطرجهالية
Arytenoids	– الغضروف الطرجهالي
Aseptic Techniques	– تقنيات التطهير
Aspiration	– السحب أو البزل
Asymmetry	– تناظر
Auditory	– العصب القحفي الثامن(السمعي)
Auscultation	– الإصغاء
Avoiding cross-contamination	– تجنب إنتقال التلوث

-B-

Barriers	– الحواجز
Binign Lymphoepithlial Cysl	– الكيس اللمفي الظهاري الفموي السليم
Borreelia Vencintii	– اللولبيات

Bradycardia	– بطىء القلب
Bruit	– نفخة
Brush	– خزعة الفرشاة
Burns	– الحروق
Burn Erythema	– حمامى الحرق

-C-

Candidasis	– المبيضات البيض
Carcinoma in situ	– كارسينوما موضعية
Carotenoids	– مصادر نباتية
Carotid artery	– شريان سباتي
Carunculae	–الحليمات اللسانية
Chemical	– كيميائي
Chemicalave	– البخار الكيميائي
Chronic	– مزمن
Cerumim	– صملاخ
Cervical enamel extension	– الإمتداد الميناني العنقي
Cervicallymph Oepithelial Cyst	– الأكياس الظهارية اللمفية العنقية
Chief	– رئيسية
Chronic hyperplastic pulpitis	– التهاب اللب المزمن الضخامي
Cigarette Keratosis	– تقرن الشفاه الناتج عن السجائر
Circumvallate	– الحليمات الكأسية
Classification	– التصنيف

Clicking	– الطقة
Clinical Features	– التظاهرات السريرية
Collards	– الملفوف
Complaint	– شكوى
Conjunctive	– الملتحمة
Connote	– ارتفاع الضغط
Control	– السيطرة
Cough	– السعال
Craige Cyst	– كيس مفترق الجذور الدهليزي
Cranial nerves	– الأعصاب القحفية
Critical Instruments	– الأدوات الخطيرة
Cysts	– الأكياس

-D-

Death	– الموت
Demensua	– انحراف
Dens envaginatus	– الإنغماد السني
Dens in dens	– سن ضمن سن
Dental history	– القصة السنية
Dentigerus Cyst	– الكيس السني
Dentin Dysplasia	– نقص نمو العاج
Dermatitis	– التهاب الجلد
Dermoid Cyct	– الكيس الجلداني(نظير الجلدي)

Developmental Cysts	– أكياس تطورية
Deus evaginatus	– البروز السني
Developmental Alteration	– الإضطرابات التطورية
Diadetes mellitus	– الداء الشعري
Diagnosis	– الفحص
Diarrhea	– الإسهال
Diascopy	– الفحص بالشفوفية
Differential	– تفريقي
Diffusion	– الإنتشار
Dilaceration	– تشوه السن
Dilated odontoma	– الورم السني المتوسع
Diphtheria	– الدفتريا
Diplopia	– ازدواج الرؤية
Disinfection	– التطهير
Distodens	– السن الوحشية
Duccal difurcation	– كيس مفترق الجذور الدهليزية
Dry head	– الحرارة الجافة
Dry Mouth	– جفاف الفم
Dysgeusis	– فقدان الذوق
Dyspne	– زلة
Dysosmia	– ضعف الشم

Eardrums	– غشاء الطبل
Ectopic Enamel	– الميناء المهاجرة
Eehynoses	– الكدمات
Effects	– تأثير
Embryonic Skin	– الجلد الجنيني
Enamel Pearls	– اللآلى الميناائية
Eneriched flour	– الطحين المحسن
Enriched grains	– الحبوب المحسنة
Epidermoid Cyst	– الكيس البشرواني
Epiglottis	– لسان المزمار{اللهاة}
Epithela Dysplasia	– خلل تصنع البشرة
Epidermoid Carcinoma	– كارسينوما بشروية
Equipment classification	– تعقيم المعدات
Erosiuelichen Planus	– الحزاز المسطح الأكال
Eruption Cyst	– الكيس البزوغي
Eryhroplakia	– الطلاوة الحمراء
Erythemer Multiforme	– الحمامى متعددة الأشكال
Evaluatio of function	– تقييم الوظيفة
Exposure incidents	– حوادث التعرض للإنكشاف
External auditory	– صماخ سمعي خارجي
Eye Protection	– حماية العين
Eyelid	– الجفن

Facial compartment	– الحيز الوجهي
False cords	– أوتاد صوتية كاذبة
Fluoride	– الفلور
Fluorosis	– الإنسمام الفلوري
Foliate papillae	– الحليمات الورقية
Fordyce Spots	– حبيبات فوراديس
Fork	– الشوكة
Fusi Form	– البكتيريا المغزلية

-G-

Gingivitis	– التهابات اللثة
Glandular Odontogenic Cyst	– الكيس السني الغدي
Glossopharyngeal ner	– العصب البلعومي اللساني(9)
Gloves	– القفازات

-H-

Hand Washing	– غسل اليدين
Halitosis	– بخر الفم
Headeche	– صُداع
Health Care Dental	– العناية بالصحة الفموية
Head	– الحرارة
Helix	– صيوان
Hemangioma	– الورم العرقي الدموي

Hematomas	– الأورام الدموية
Hepatitis A virus	– التهاب الكبد A
Hepatitis B virus	– التهاب الكبد B
Herediary- Hemorrhagic	– تبقع الشعريات النزفي
Herpes zoster	– عقبول المنطقة
Heterotopic Oral Gastrointestinal Cyst	– الكيس المعدي المعوي الفموي
High Protein Foods	– الغذاء الغني بالبروتين
Hypercementosis	– الضخامية الملاطية
Hybodontia	– نقص عدد الأسنان
Hyperdontia	– زيادة عدد الأسنان
Hyperothokeratosis	– فرط التقرن السوي
Hyper Plastic	– فرط التنسج
Hyperpnea	– تسرع التنفس
Hyperprakerakosis	– الفرط نظير التقرن
Hypesthesia	– نقص في الحس
Hypocalcified	– نقص التكلس
Hypoplastic amelogenesis	– نقص تشكل الميناء
Hypomaturation	– نقص النضج
Hypoglossal	– تحت اللساني(12)
Hypoparathyroidism	– نقص نشاط جارات الدرق
Hypoplastic	– نقص التشكل
Hypothyroidism	– نقص نشاط الدرق

Imperfecta Dentinogensis	– تشكل العاج المعيب
Immunocompromised	– المثبطين مناعياً
Immunization	– التمنيع
Incisional	– الخزعة القاطعة
Infection control	– السيطرة على الإنتان
Instrument Classification	– تصنيف الأدوات
Irreversible Pulpitis	– التهاب اللب غير الردود

-K-

Kale	– اللفت
Keratotic	– التقرن

-L-

Lateralization	– التوضع الجانبي
Lateral periodontal	– الكيس حول السني الجانبي
Latex Allergy	– التحسس من اللاتكس
Leukodema	– الوذمة البيضاء
Leukoplakia	– الطلاوة
Lichen Planus	– الحزاز المنبسط
Lingual compartment	– الحيز اللساني
Lingual tonsi	– اللوزة اللسانية
Little finger	– الإصبع الصغير
Lope	– فص الأذن

Lupus Erythematosus	– الذأب الحمامي
Lymphoepithlial Cysts	– الأكياس الظهارية اللمفية

-M-

Macrodontia	– كبر حجم الأسنان
Malleus	– عظمة المطرقة
Masks	– الكمامات
Measles	– الحصبة الألمانية
Medical History	– القصة الطبية
Medications	– الأدوية
Methods	– طرق
Microdontia	– صغر حجم الأسنان
Midline position	– وضع متوسط
Mumps	– النكاف
Myalgic	– ألم عضلي وجهي

-N-

Nasoalveolar Cyst	– الكيس الأنفي السنخي
Nasolabial Cyct	– الكيس الأنفي الشفوي
Nasopalation Duct Cyst	– كيس القناة الأنفية الحنكية
Natal teeth	– الأسنان الولادية
Necrotizing Gingivostomatitis	– التهاب الفم واللثة التنخري
Neerotizing Ulcerative Periodentitis	– التهاب النسج الداعمة

Neerotizing Ulcerative Mucositis	- التهاب الغشاء المخاطي
Negative	– سلبي
Neonatal teeth	– الأسنان حديثة الولادة
Net migration	– شبكة هجرة
Nicotine Stomatitis	– التهاب الفم النيكوتيني
Noma(Cancrum Oris)	– التهاب الفم الغنغري أو آكلة الفم
Mucosal Epithelium	– الظهارة المخاطية
Nystagmus	– رأرأة العين

-O-

Objective	– موضوعي
Occupational Exposure	–التعرض المهني
Oculomotor	– المحرك للمقلة(3)
Odontogemic Kerato Cyst	– الكيس القرني السني
Odontogenic	– أكياس سنية
Olfactony	– المنطقة الشمية
Olfactory	– العصب الشمي
Olgodontia	– نقص تطور عدد من الأسنان(6وأكثر)
Opthalmo plegia	– شلل العضلات المحركة للعين
Optic	– العصب البصري
Oral Lymphoepithlial Cyst	– الكيس اللمفي الظهاري الفموي
Oral Regions	– الحفرة الفموية
Oropharynx	– البلعوم الفموي

Osteoporosis	– هشاشة العظام

-P-

Palpation	– الجس
Papules	– الحطاطة
Paradental Cyst	– الكيس حول السني
Paralysis	– الشلل
Paramolar	– المجاورة الرحوية
Paresis	– الخذل
Paresthesia	– مذلاً(التشويش في الحس)
Parotid gland	– الغدة النكفية
Partial anodontia	– غياب الأسنان الجزئي
Partitis	– التهاب الغدة النكفية
Patient	– المريض
Pellagra	– الحصاف
Percussion	– القرع
Periapical Cyct	– الكيس الحول الذروي
Peripheral scar	– الندبة المحيطية
Pipe	– الغليون
Preeruptive	– قبل البزوغ
Protective Clothing	– الألبسة الواقية
Personal protection	– الوقاية الشخصية

Damascus University

Pharyngeal tonsils	–لوزات بلعومية
Physical	– سريري
Poping	– الخشخشة
Positive	– إيجابي
Post eruptive	– بعد البزوغ
Post Nasal Drip	– زكام أنفي خلقي
Poultry	– الدواجن
Precautions	– التحذيرات
Probing	– السبر
Prevention	– الوقاية
Public Health Service	– خدمة الصحة العامة
Pulpitis	– التهاب اللب
Pulsation	– نبضان
Punch	– الخزعة القارضة
Pyriform sinus	– الجيب الإجاصي

-R-

Radialn artery	– الشريان الكعبري
Radicular	– الكيس الجذري
Rad Lesions	– الآفات الحمراء
Reduced Enamel Epitheliums	– الظهارة الميناائية المتبقية
Regular monitoring	– المراقبة الدورية

Rest of Serres	– بقايا الصفيحة السنية
Retinol	– مصادر حيوانية
Revesible Pulpitis	– احتقان اللب
Riboflavin	– الفيتامين B2
Rhytham	– نظم القلب

-S-

Salivary gland	–الغدد اللعابية
Sequestrum	– الشظية العظمية عن عظم سليم
Severity	– الخطورة
Sharps Protection	– الوقاية من الأدوات الحادة
Sialo-Odontogeniv Cyst	– الكيس السني اللعابي
Sinuses	– الجيوب
Size of Teeth	– حجم الأسنان
Sonography	– الأمواج فوق الصوتية
Spider Belongiecdasia	– التبقع الشعري المتوسف والعنكبوتي
Spirochete	– اللولبيات
Standard Precaution	– تحذيرات قياسية
Steam autoclave	– الأوتوغلاف البخاري
Sterilization Procedures	– إجراءات التعقيم
Stinulus	– المحرض
Strabismus	– الحول

- شخصي Subjective
- النمشات المرتشفة Suction petechiae
- تدفق اللعاب Subman dibularoland
- الخلاصة Summary
- السن الزائد Supernumerary
- زيادة عدد جذور الأسنان Supernumerary roots
- التزويدات(التحضيرات الإضافية) Supplements
- تطهير السطح Surface Disinfection
- الكيس الجراحي المهدب للفك العلوي Suygical Ciliated Cyst of Maxilla
- الأجهزة Systems

-T-

- تسرع القلب Tachycardia
- تهيج Tachypnea
- الثورية Taurodontism
- النقاط المؤلمة Tender spot
- وراثي Telangiectasia
- الكزاز Tetanus
- فتيلة رفيعة Thin whisp
- هرير Thrill
- جذع Thrunk
- كيس القناة الدرقية اللسانية Thyroglossal Tract Cyct

Tobacco	– التبغ
Tongueblade	– نصل اللسان
Tonsillar pillars	– السويقات اللوزية
Tonsil Stones	– الحصيات اللوزية
Topical	– موضعي
Toxicology	– السمية
Traumatic Thosis	– الإحمرار الرضي
Transposition	– تبدل موضع الأسنان
Trauma	– الرض
Trayus	– وتدة الأذن
Trench Mouth	– فم الأخدود
Trochlear	– العصب البكري
True cords	– الأوتاد الصوتية الحقيقية
Tuberosity	– حدبة الفك العلوي
Turbinate- ridges	– القرين الأنفي المتوسط
Tympanic membrane	– غشاء الطبل

-U-

Upper recesses	– الصماخات العلوية
Universal Precautions	– تحذيرات عامة
Urti carial Plaqu	– لويحات شروية

-V-

Vaccination	– اللقاح

– المبهم(10)	Vagus
– حويصلات	Vesiculue
– إخماج	Vincent
– التأمل	Visual – inspection
– البنى الصوتية	Vocal shructures
– إقياء	Vomiting

-W-

– الآفات البيضاء	White Lesions
– الوحمة الإسفنجية البيضاء	White Sponge Nevus

اللجنة العلمية :

1 +الأستاذ الدكتور محمد عاطف درويش

2 +الأستاذ الدكتور صفوح البني

3 +الأستاذ المساعد الدكتور محمود عبد الحق

المدقق اللغوي:

الأستاذ الدكتور حسين جمعة

" **حقوق الطبع و الترجمة و النشر محفوظة لدى مديرية الكتب و المطبوعات** "